TAKD
TÜRK AKCİĞER KANSERİ DERNEĞİ 2003

12. ULUSAL AKCİĞER KANSERİ KONGRESİ

2 - 5 Nisan 2026
Cornelia Diamond Resort
Antalya

Birlikte Bilim, Birlikte Umut



BİLDİRİ ÖZETLERİ KİTABI



BİLİMSEL SEKRETERYA

TAKD
TÜRK AKCİĞER KANSERİ DERNEĞİ 2003

Türk Akciğer Kanseri Derneği
1357 Sok. Eray Sitesi No.5 Kat.1 Daire.4 Alsancak / İzmir
0232 465 00 17
info@takd.org.tr
www.takd.org.tr

ORGANİZASYON SEKRETERYASI

event

Devent Turizm Organizasyon Hizmetleri A.Ş.
Güzeltepe Mahallesi Özvatan Caddesi No:38/3
Çankaya / Ankara
+90 312 438 10 39
bilgi@devent.com.tr
www.devent.com.tr

DAVET 2

KURULLAR 3

KURS PROGRAMI 4

BİLİMSEL PROGRAM 5

SÖZEL BİLDİRİ PROGRAMI 10

SÖZEL BİLDİRİLER 12

POSTER BİLDİRİLER 43

YAZAR DİZİNİ 63

Sayın Hocalarım,

12. Ulusal Akciğer Kanseri Kongresi 2–5 Nisan 2026 tarihleri arasında Cornelia Diamond Resort – Antalya düzenlenecektir.

Akciğer kanseri, tanı ve tedavisinde özellikle son 10 yılda çok önemli, çığır açan gelişmeler oldu, bu gelişmeler sayesinde bugün çok daha erken evrede tanı konulan, daha kişiselleştirilmiş yaklaşımlarla yönetilen ve tüm disiplinlerin bir arada çalışmasıyla hastalara daha uzun yaşam süreleri sunabilen bir hastalık haline gelmiştir. Özellikle görüntüleme yöntemlerindeki ilerlemeler, düşük doz BT taramaları, minimal invaziv cerrahi yaklaşımlar, yeni radyoterapi teknikleri, gelişmiş moleküler testler, immünoterapi ve hedefe yönelik tedaviler akciğer kanseri pratiğinde önemli bir dönüşüm yaratmıştır.

12. Ulusal Akciğer Kanseri Kongresi'nin ana teması "Birlikte bilim ve umut" olan akciğer kanserini multisidipliner ve her yönü ile ele alınan kongremizde alanınızdaki birikiminiz ve değerli katkılarınız ile kongremizde sizi aramızda görmekten onur duyarız..

Bilimsel katkılarınız ve desteğiniz için şimdiden teşekkür eder, kongremizde buluşmayı dileriz.

Saygılarımızla,

Prof. Dr. Ayten Kayı Cangır
TAKD Dernek Başkanı
12. UAKK Kongre Başkanı

Prof. Dr. Saadettin Kılıçkap
TAKD Dernek Yönetim Kurulu Üyesi
12. UAKK Kongre Sekreteri

TÜRK AKCİĞER KANSERİ DERNEĞİ YÖNETİM KURULU

Dernek Yönetim Kurulu Başkanı

Ayten KAYI CANGIR

Dernek Yönetim Kurulu Başkan Yardımcısı

Ömer Fatih ÖLMEZ

Dernek Genel Sekreteri

Pervin HÜRMÜZ

Dernek Mali Sekreteri

Fatma SERT

Dernek Yönetim Kurulu Üyeleri

Saadettin KILIÇKAP
Deniz KÖKSAL
Celal SATICI
Recep SAVAŞ
Akif TURNA

KONGRE DÜZENLEME KURULU

Kongre Başkanı

Ayten KAYI CANGIR

Kongre Sekreteri

Saadettin KILIÇKAP

Bilimsel Kurul

Serap AKYÜREK
Suat ERUS
Ayşegül GÜRSOY ÇORUH
Pervin HÜRMÜZ
Muhammed Ali KAPLAN
Akın KAYA
Deniz KÖKSAL
Ömer Fatih ÖLMEZ
Mehmet Ali ŞENDUR
Kutsal TURHAN

2 Nisan 2026, Perşembe		
KURS SALONU 1		
13:00 - 16:00	**Akciğer Kanseri Tedavisinde Multidisipliner İş Birliği "Biz sizin bildiğiniz cerrahlardan değiliz, multidisipliner düşünürüz."**	
	Kurs Moderatörü: Dr. Bülent Yenigün	
	13:00 - 13:30	Erken Evre Akciğer Kanserinde Neoadjuvan Tedavi İster miyiz?
		Dr. Celal Buğra Sezen
	13:30 - 14:00	Lokal İleri Evre Akciğer Kanserinde En İyi Tedavi Protokolü Arayışı
		Dr. Yusuf Kahya
	14:00 - 14:30	N2 Hastalıktan Gerçekten Korkmalı mıyız?
		Dr. Seray Hazer
	14:30 - 15:00	Oligometastatik Hastalıkta Cerrah Ne Kadar Söz Sahibidir?
		Dr. Tevfik Kaplan
	15:00 - 15:30	Cerrahi Uygulanan Torasik Onkoloji Hastalarında Nutrisyonel Destek
		Dyt. Pınar Arı
	15:30- 16:00	Soru & Cevap & Tartışma
16:00 - 16:30	**KAHVE MOLASI**	
16:30 - 18:00	**Kurs Moderatörü: Dr. Bülent Yenigün**	
	16:30 - 18:00	Akciğer Kanserinde Küratif Tedaviye Uygunluk Nasıl Belirlenmeli? ERS-ESTS Yeni Rehberinin Analizi
		Dr. Yusuf Kahya

3 Nisan 2026, Cuma

	SALON 1		SALON 2	
08:30 - 09:00	**Açılış: Dr. Ayten Kayı Cangır**			
09:00 - 10:00	**1. OTURUM** **Yeni Evreleme Sisteminin Klinik Pratiğe Yansımaları** **Oturum Başkanları: Dr. Ayten Kayı Cangır, Dr. Atilla Akkoçlu**		**09:00 - 10:00**	**2. OTURUM** **Akciğer Kanserinde Tarama Prensipleri** **Oturum Başkanları: Dr. Serpil Dizbay Sak, Dr. Erdem Göker**
	09:00 - 09:15	9.TNM Evrelemesi: Ne Değişti ? ***Dr. Ayten Kayı Cangır***		09:00 - 09:15	Akciğer Kanserinde Tarama; Klasikten Yeni Yöntemlere ***Dr. Tuncay Göksel***
	09:15- 10:00	PANELİSTLER: **Dr. Çağlar Uzun** **Dr. Ebru Taştekin** **Dr. Berna Eren Kömürcüoğlu** **Dr. Akif Turna** **Dr. Esra Kıraklı** **Dr. Erdem Çubukçu** **Dr. Mine Araz**		09:15 - 09:30	Taramada Nodül Yönetimi; LUNGRADS ***Dr. Ayşegül Gürsoy Çoruh***
				09:30 - 09:45	Akciğer Kanserinde Tarama Maliyeti – Etkin mi? ***Dr. Ulaş Kumbasar***
				09:45 - 10:00	Akciğer Kanseri Tanısında Görüntülemede Yeni Fırsatlar - CANON **Vural Diler**
10:00 - 10:15	**KAHVE MOLASI**			
10:15 - 11:45	**3. OTURUM** **Evre I KHDAK'de Hasta Yönetimi** **Oturum Başkanları: Dr. Erkan Dikmen, Dr. Serdar Özkök**		**10:15 - 11:45**	**4. OTURUM** **Olgular Eşliğinde Perioperatif Tedavi** **Oturum Başkanları: Dr. Ilgaz Doğusoy, Dr. Saadettin Kılıçkap**
	10:15 - 10:30	Tanısal Yöntemlerde Neredeyiz - I ***Dr. Recep Savaş***		Olgu-1: **Dr.Halil Göksel Güzel** Olgu-2: **Dr. Aleyna Kılıç**	
	10:30 - 10:45	Tanısal Yöntemlerde Neredeyiz - II ***Dr. Celal Satıcı***		***PANELİSTLER:*** ***Dr. Serap Akyürek*** ***Dr. Çetin Atasoy*** ***Dr. Bülent Yenigün*** ***Dr. Mine Araz*** ***Dr. Aydın Yılmaz*** ***Dr. Başak Oyan Uluç*** ***Dr. Deniz Nart***	
	10:45 - 11:00	Sınırlı Cerrahi Yeterli mi? ***Dr. Celalettin Kocatürk***			
	11:00 - 11:15	Radyoterapinin Yeri ***Dr. Duygu Sezen***			
	11:15 - 11:30	Sistemik Tedavi Kime Verelim? ***Dr. Ahmet Bilgehan Şahin***			
	11:30 - 11:45	Soru & Cevap & Tartışma			
	SALON 1			
11:45 - 12:30	**ASTRAZENECA UYDU SEMPOZYUMU** **Erken Evre Akciğer Kanserinde AEGEAN ve ADRIATIC Çalışmaları Işığında IMFINZI** **Oturum Başkanı: Dr. İrfan Çiçin** **Konuşmacılar: Dr. Erdem Çubukçu & Dr. Derya Kıvrak Salim**			
12:30 - 13:30	**ÖĞLE YEMEĞİ**			

3 Nisan 2026, Cuma

SALON 1			SALON 2		
13:30 - 15:00	**5. OTURUM**		13:30 - 15:00	**6. OTURUM**	
	Olgularla Subsolid Nodüllere Yaklaşım			**Akciğer Kanserli Hastalarda Gri Zonlar**	
	Oturum Başkanları: Dr. Alper Toker, Dr. Recep Savaş			**Oturum Başkanları: Dr. Ahmet Demirkazık, Dr. Hidayet Fazilet Dinçbaş**	
	Olgu-1: Dr. Melahat Uzel Şener Olgu-2: Dr. Kadir Burak Özer			13:30 - 13:45	Patoloji
	PANELİSTLER: ***Dr. Deniz Yalman*** ***Dr. Melahat Uzel Şener*** ***Dr. Serhan Tanju*** ***Dr. Mine Araz*** ***Dr. Ayşegül Gürsoy Çoruh*** ***Dr. Elif Berna Köksoy***				***Dr. Ebru Taştekin***
				13:45 - 14:00	Göğüs Hastalıkları
					Dr. Ayşegül Erinç
				14:00 - 14:15	Göğüs Cerrahisi
					Dr. Kenan Can Ceylan
				14:15 - 14:30	Medikal Onkoloji
					Dr. Cem Mirili
				14:30 - 14:45	Radyasyon Onkolojisi
					Dr. Uğur Selek
				14:45 - 15:00	Soru & Cevap & Tartışma
15:00 - 15:15	**KAHVE MOLASI**				
16:00 - 17:30	**7. OTURUM**		**16:00 - 17:15**	**8. OTURUM**	
	Plevral Mezotelyoma Tanı ve Tedavide Güncel Standartlar			**KHAK: Nereye Gidiyoruz?**	
	Oturum Başkanları: Dr. Nil Molinas Mandel, Dr. Ilgaz Doğusoy, Dr. Deniz Köksal			**Oturum Başkanları: Dr. Çetin Atasoy, Dr. Akın Kaya**	
	15:15 - 15:30	Ayırıcı Tanıdan Evrelemeye: Görüntüleme		15:15 - 15:35	Cerrahiyi Kimde, Ne Kadar Zorlayalım?
		Dr. Akın Çinkooğlu			***Dr. Muhammet Sayan***
	15:30 - 15:45	Cerrahide Tedavi Kararı		15:35 - 15:55	Sistemik Tedavide Standartlar Değişiyor mu?
		Dr. Suat Erus			***Dr. Ahmet Taner Sümbül***
	15:45 - 16:00	Sistemik Tedavide Yenilikler		15:55 - 16:15	Radyoterapide Yeni Gelişmeler
		Dr. Serdar Karakaya			***Dr. Mert Saynak***
	16:00 - 16:15	Patolojide Yenilikler		16:15 - 16:35	Soru & Cevap & Tartışma
		Dr. İrem Hicran Özbudak			
	16:15 - 16:30	Radyoterapide Yenilikler			
		Dr. Fatma Sert			
	16:30 - 16:45	Soru & Cevap & Tartışma			

4 Nisan 2026, Cumartesi

SALON 1

08:30 - 10:00

9. OTURUM

Disiplinler Gözüyle N2 Hastalık

Oturum Başkanları: Dr. Berna Kömürcüoğlu, Dr. Nuri Karadurmuş

Olgu-1: Dr. Ahmet Üçvet
Olgu-2: Dr. Tuncay Göksel

PANELİSTLER:
Dr. Recep Savaş
Dr. Ahmet Üçvet
Dr. Tuncay Göksel
Dr. Banu Atalar
Dr. Nalan Akyürek
Dr. Ahmet Sezer

SALON 2

08:30 - 10:00

10. OTURUM

Akciğer Kanserinde Gelecekte Yapay Zeka

Oturum Başkanları: Dr. Ayten Kayı Cangır, Dr. Türkkan Evrensel

08:30 - 08:45	Tanısal Yöntemler
	Dr. Akın Çinkooğlu
08:45 - 08:50	Yapay Zeka Destekli Akciğer Grafisi Analizi ile Erken Akciğer Kanseri Tanısı
	Dr. Deniz Köksal
08:50 - 09:05	Cerrahi
	Dr. Yusuf Kahya
09:05 - 09:20	Sistemik Tedavi
	Dr. Deniz Can Güven
09:20 - 09:35	Radyoterapi
	Dr. Durmuş Etiz
09:35 - 09:50	Patoloji
	Dr. Deniz Nart
09:50 - 10:00	Soru & Cevap & Tartışma

10:00 - 10:15 — **KAHVE MOLASI**

SALON 1

10:15 - 11:45

11. OTURUM

Timik Epitelyal Tümörlerde Güncelleme

Oturum Başkanları: Dr. Hakan Kutlay, Dr. Serkan Yazgan

10:15 - 10:35	Patoloji
	Dr. Serpil Dizbay Sak
10:35 - 10:55	Göğüs Cerrahisi
	Dr. Serkan Enön
10:55 - 11:15	Medikal Onkoloji
	Dr. Murat Araz
11:15 - 11:35	Radyasyon Onkolojisi
	Dr. Nergiz Dağoğlu
11:35 - 11:45	Soru & Cevap & Tartışma

SALON 2

10:15 - 11:45

12. OTURUM

Akciğer Kanserli Hastalarda Komorbidite ve Toksisite Yönetimi - Olgular Eşliğinde

Oturum Başkanı: Dr. Rıza Çetingöz

10:15 - 10:35	Olgular Eşliğinde Pnömonit: Tanıyı Nasıl Koyalım?
	Dr. Recep Savaş
10:35 - 10:55	Olgular Eşliğinde Pnömonit: Nasıl Tedavi Edelim?
	Dr. Özgür Batum
10:55 - 11:15	Malign Hava Yolları Darlıklarında Endobronşiyal Tedavi
	Dr. Aydın Yılmaz
11:15 - 11:35	Pulmoner Rezervi Sınırlı Hastada Cerrahi Seçenekler
	Dr. Celal Buğra Sezen
11:35 - 11:45	Soru & Cevap & Tartışma

SALON 1

11:45 - 12:30

BMS UYDU SEMPOZYUMU
Opdivo ile Rezeke Edilebilir KHDAK'ta Neoadjuvan Tedavi Yaklaşımı
Oturum Başkanı: Dr. Türkkan Evrensel
Konuşmacı: Dr.Başak Oyan Uluç

Bristol Myers Squibb™

12:30 - 13:30 — **ÖĞLE YEMEĞİ**

4 Nisan 2026, Cumartesi

	SALON 1		SALON 2	
13:30 - 15:00	**13. OTURUM**		**14. OTURUM**	
	Sürücü Mutasyonlu Hastalarda Bugün ve Gelecek		**2026 ve Ötesinde Bizi Neler Bekliyor?**	
	Oturum Başkanı: Dr. Celal Satıcı		**Oturum Başkanları: Dr. Perran Fulden Yumuk, Dr. Akın Kaya**	
	13:30 - 13:50	EGFR, ALK	13:30 - 13:45	Patoloji
		Dr. Seval Ay		***Dr. Serpil Dizbay Sak***
	13:50 - 14:10	ROS1, HER2, KRAS	13:45 - 14:00	Radyoloji
		Dr. Burak Bilgin		***Dr. Çetin Atasoy***
	14:10 - 14:30	Diğer Mutasyonlar	14:00 - 14:15	Göğüs Cerrahisi
		Dr. Yusuf İlhan		***Serkan Yazgan***
	14:30 - 14:50	İmmunoterapi	14:15 - 14:30	Medikal Onkoloji
		Dr. Mehmet Ali Nahit Şendur		***Dr. Burak Yasin Aktaş***
	14:50 - 15:00	Soru & Cevap & Tartışma	14:30 - 14:45	Radyasyon Onkolojisi
				Dr. Pervin Hürmüz
			14:45 - 15:00	Soru & Cevap & Tartışma
SALON 1				
15:00 - 15:45	**MSD UYDU SEMPOZYUMU** **Metastatik Küçük Hücreli Dışı Akciğer Kanseri Tedavisinde Pembrolizumab** **Konuşmacı: Dr. Saadettin Kılıçkap**			
15:45 - 16:00	**KAHVE MOLASI**			
16:00 - 17:30	**15. OTURUM**		**16. OTURUM**	
	Doku Tanısında Bugün ve Gelecek		**Akciğer Kanserinde Özel Tedavi Grupları**	
	Oturum Başkanları:Dr. Çağlar Uzun, Dr. Tuncay Göksel		**Oturum Başkanları: Dr. İlhan Öztop, Dr. Ayşe Nur Demiral**	
	16:00 - 16:20	Likit Biyopsi Doku Tanısının Yerini Alabilcek mi?	16:00 - 16:20	Frajil Hasta
		Dr. Nalan Akyürek		***Dr. Çiğdem Güçlü Yıldırım***
	16:20 - 16:40	MRD: Takip Aracı mı, Tedavi Değiştirici mi?	16:20 - 16:40	Pulmoner Fibrozis
		Dr. Öztürk Ateş		***Dr. Fulsen Bozkuş***
	16:40 - 17:00	Yeni Biyobelirteçler, Prediktif ve Prognostik Faktörler	16:40 - 17:00	Yaşlı ve Kırılgan Hastalar
		Dr. Erkan Kayıkçıoğlu		***Dr. Yelda Kocaman***
	17:00 - 17:20	PET- BT Doku Tanısının Yerini Alabilir mi?	17:00 - 17:20	Kardiyak Sorunlu Hasta
		Dr. Çiğdem Soydal		***Dr. Ersin Doğanözü***
	17:20 - 17:30	Soru & Cevap & Tartışma	17:20 - 17:30	Soru & Cevap & Tartışma
17:30 - 18:30	**POSTER DEĞERLENDİRME OTURUMU**			

5 Nisan 2026, Pazar

SALON 1			SALON 2		
09:00 - 10:15	**17. OTURUM**		09:00 - 10:15	**18. OTURUM**	
	Yeni Tedavi Seçenekleri Akciğer Kanserinde Ne Değiştirecek?			**Tedavi Sonrası Görüntülemede Yaşanan Zorluklar; Beklenen Bulgular mı, Komplikasyon mu?**	
	Oturum Başkanları : Dr. Hakan Kutlay, Dr. Mustafa Cengiz			**Oturum Başkanları: Dr. Deniz Köksal, Dr. Çağlar Uzun**	
	09:00 - 09:20	Bispesifik Antikorlar		09:00 - 09:20	Operasyon Sonrası ve Komplikasyonlarda Görüntüleme
		Dr. Nebi Serkan Demirci			***Dr. Ayşegül Gürsoy Çoruh***
	09:20 - 09:40	Kanser Aşıları		09:20 - 09:40	SBTR/Radyoterapi Sonrası Görüntüleme
		Dr. Ali Murat Tatlı			***Dr. Çağlar Uzun***
	09:40 - 10:00	Car - T Cell		09:40 - 10:00	Akciğer Kanserinde İmmünoterapi ve Radyoterapi Sonrasında PET-BT ile Yanıt Değerlendirme
		Dr. Halil Göksel Güzel			***Dr. Mine Araz***
	10:00 - 10:15	Soru & Cevap & Tartışma		10:00 - 10:15	Soru & Cevap & Tartışma
10:15 - 10:30	**KAHVE MOLASI**				
10:30 - 12:30	**SÖZEL BİLDİRİ OTURUMU**		10:30 - 12:30	**SÖZEL BİLDİRİ OTURUMU**	
	Oturum Başkanları: Dr. Ayşegül Gürsoy Çoruh, Dr. Suat Erus			**Oturum Başkanları : Dr. Fatma Sert, Dr. Celal Satıcı**	
	S-01	Akciğer kanseri cerrahisinde preoperatif hematolojik ve inflamatuar parametreler postoperatif sonuçları öngörmede yeterli midir? **Eren Zenci**		S-30	Küçük hücreli dışı akciğer kanserinde albümin/ alkalen fosfataz oranının (AAPR) prognostik değeri **Deniz Köksal**
	S-02	Pulmoner karsinoid tümörlerde ^{68}Ga-DOTATATE PET/BT'nin tanısal değeri **Aleyna Kılıç**		S-31	Akciğerin Non-Müsinöz Adenokarsinomlarında IASLC Histolojik Derecelendirme (Grade) Sistemi ile Moleküler Alterasyonların Korelasyonu: 177 Rezeksiyon Olgusunun NGS Analizi **Pınar Bulutay**
	S-05	T1–2N0 Adenokarsinomlarda STAS ile Yayılımın Nüksüz ve Genel Sağkalım Üzerindeki Etkisi: Tek Merkez Deneyimi **Saliha Yılmaz**		S-32	Nadir Görülen Küçük Hücreli Dışı Akciğer Kanseri NRAS-Mutasyonu: Tek Merkez Gerçek Yaşam Verileri **Duygu Ateş**
	S-06	ERAS protokolü kapsamında akciğer kanserli hastalarda post-torakotomi ağrı kontrolünde erektör spina plan bloğu ile paravertebral bloğun karşılaştırılması **Saliha Yılmaz**		S-33	KRAS Mutasyon Alt Tiplerinin Küçük Hücreli Dışı Akciğer Kanserinde Sağkalım Üzerine Etkisi: Tek Merkezli Gerçek Yaşam Verisi Analizi **Duygu Ateş**
	S-07	Akciğer kanserli hastalarda ERAS protokolü altında postoperatif iyileşme sürecine yaşın etkisinin değerlendirilmesi **Aleyna Kılıç**		S-34	Metiltiodiadenozin fosforilaz (MTAP) eksikliği gösteren küçük hücreli dışı akciğer karsinomlarında (KHDAK) PD-L1 ekspresyon düzeyi, EGFR VE KRAS'ı kapsayan onkojenik mutasyonları ile ilişkisi **Melike Urgancı Gökpınar**
	S-09	Evre I Akciğer Adenokarsinomları'nda STAS'ın Prognostik Önemi: Uluslararası Çok Merkezli Ön Sonuçlar **Saliha Yılmaz**		S-35	NTRK3 G623M Mutasyonunun Yapısal Etkisinin İn Silico Analizi: Akciğer Kanseri Bağlamında Bir Değerlendirme **Duygu Ateş**

5 Nisan 2026, Pazar

	SÖZEL BİLDİRİ OTURUMU			SÖZEL BİLDİRİ OTURUMU	
10:30 - 12:30	S-11	Akciğer rezeksiyonu yapılan hastalarda postoperatif pulmoner komplikasyon gelişme riskinin preoperatif parametreler ve ARISCAT skoru ile ilişkisi **Burcu Ancın**	10:30 - 12:30	S-36	Rat Modelinde Radyasyon Kaynaklı Akciğer Hasarında Annona Muricata'nın Radyoprotektif Rolü: SMAD3, PCNA ve TAB1 Ekspresyonunun Analizi **Mehmet Mirioğlu**
	S-12	Erken Evre (TNM Evre I, N0) Küçük Hücreli Dışı Akciğer Kanseri Hastalarında Lenfatik İnvazyon: "Gizli Bir Risk Faktörü" Olarak Dört Kat Artmış Mortalite Riski **Kadir Burak Özer**		S-37	Lokal ileri küçük hücre dışı akciğer kanserinde kardiyak öncelikli planlama: Modern RT tekniklerinin karşılaştırılması **Oğuzhan Başçık**
	S-15	Klinik T1N0M0 Küçük Hücreli Dışı Akciğer Karsinomlarında Segmentektomi mi Lobektomi mi Tercih Edilmeli? **Akif Turna**		S-38	Nivolumab altında oligometastatik / oligoprogresif khdak'ta Sbrt: Tek merkez deneyimi **Senar Günenç**
	S-17	Neoadjuvan İmmünoterapi Sonrası Cerrahi Rezeksiyonda Ajan Bazlı Sonuçların Retrospektif Değerlendirilmesi **Ekin Ezgi Cesur**		S-39	Erken Evre Küçük Hücreli Dışı Akciğer Kanserinde Stereotaktik Beden Radyoterapisi Sonuçları: Prognostik Faktörlerin Retrospektif Analizi **Mehmet Çağrı Duymaz**
	S-19	Subsantimetrik KHDAK'da Nodal Yayılımın Klinik ve Patolojik Belirleyiciler **Gulnar Fatalizade**		S-40	Plevral İnvazyon Derecesi Adjuvan Radyoterapi Kararını Değiştirmeli mi? Akciğer Kanserinde Lokal Yineleme Analizi **Hüseyin Mert Büyüktarakçı**
	S-21	Akciğer yassı hücreli karsinomlarında yeni sağkalım parametreleri olarak hücresel pleomorfizm ve en kötü invazyon paterninin önemi: 291 olguluk tek merkezli çalışma **Saliha Yılmaz**		S-41	Respiratuar Sarkopeni mi, İskelet Kas Sarkopenisi mi? Definitif Kemoradyoterapi Alan KHDAK Hastalarında Klinik Sonuçlara Etkileri **Özge Sernikli**
	S-22	Yassı hücreli akciğer karsinomlarında keratinizasyon prognozu öngören bir özellik değildir: 291 olguluk tek merkezli çalışma **Saliha Yılmaz**		S-42	Yoğunluk Ayarlı Radyoterapi Uygulanan Akciğer Kanseri Hastalarında Torakal Vertebra Dozlarının Kemik İliği Toksisitesine Etkisi **Mahmut Emre Köse**
	S-23	NonPalpabl Akciğer Nodüllerinde Scout Radar Lokalizasyon Sistemi İle Türkiye'de İlk Deneyim Ve Olgu Sunumu **Özgür Güzey**		S-43	Çoklu hedef akciğer stereotaktik beden radyoterapisinde derin inspiryumda nefes tutma ve serbest nefes/4D tekniklerinin dozimetrik karşılaştırması **Sümeyra Öz**
	S-24	Pulmoner nodüllerde primer akciğer kanseri ve metastatik nodül ayrımında "doubling time" ve diğer BT parametrelerinin rolü **Gamze Büşra Sarı**		S-44	Akciğer Kanserinde Radyoterapi Zamanı ve Organ Dozlarının Şiddetli Lenfopeni Üzerine Etkisi **Eda Pıçak**
	S-25	Subsolid akciğer nodüllerinde invazivliği gösteren bilgisayarlı tomografi bulguları **Ahmet Serkan Yetkin**		S-45	Çok Yaşlı (>80) Akciğer Kanseri Kohortunda Radyoterapi Dozu(BED10) ve Klinik Faktörlerle Sağkalım Analizi **Emriye Güler**
	S-26	Malign Mezenkimal Tümörlerde Akciğer Metastazektomisi: 24 Vakaya Ait Klinik Deneyim ve Histopatolojik Analiz **Mustafa Kalkan**		S-46	Definitif Kemoradyoterapi Uygulanan Akciğer Kanseri Hastalarında Erken Lenfosit Düşüşü ile Günlük Düşük Doza Maruz Kalan Kan Havuzu Arasındaki İlişki: Pilot Dozimetrik Çalışma **Muhammed Said Acar**
	S-28	İnflamatuar indeksler pnömonektomide mortaliteyi öngörebilir mi? **Fulden Haşimoğlu**		S-47	Radyolojik malign akciğer nodüllerinde stereotaktik vücut radyoterapisi sonuçları ve başarısızlık paterni analizi **İpek Sucak**

5 Nisan 2026, Pazar					
	SÖZEL BİLDİRİ OTURUMU			**SÖZEL BİLDİRİ OTURUMU**	
10:30 - 12:30			**10:30 - 12:30**	S-48	Toraks Radyoterapisi Alan Akciğer Kanserli Hastalarda Kardiyak Alt Yapı Dozlarının Troponin Artışı ve Sağkalım İle İlişkisi **Eda Pıçak**
				S-49	Radyoterapi Uygulanan Akciğer Kanserli Hastalarda Sarkopeni, İnflamatuar ve Nütrisyonel Belirteçlerin Prognoz Üzerine Etkisi **Emriye Güler**
				S-50	Radyomik ve Doz-Hacim Parametrelerine Dayalı L1-Regularize Lojistik Regresyon Modeli ile Radyoterapiye Bağlı Özefajit Gelişiminin Öngörülmesi **Mustafa Olgun**
				S-51	KHDAK'ta Atelektazi Rezolüsyonuna Bağlı Geometrik Hedef Değişimi: Günlük IGRT ve Adaptif Planlamanın Önemi– Olgu Sunumu **Şükran Şenyürek**
				S-52	Torasik Radyoterapi Alan Akciğer Kanseri Olgularında Sinoatriyal ve Atrioventriküler Nod Dozlarının Atriyal Fibrilasyon Gelişimindeki Rolü **İlayda Yalman**
				S-53	Torasik Konsolidasyon Radyoterapisi Alan Yaygın Evre Küçük Hücreli Akciğer Kanseri Tanılı Olgularda Sağkalım Sonuçlarımız: Hacettepe Üniversitesi Deneyimi **Mervenur Bay Ataş**
				S-54	Kronolojik Yaş Değil Biyolojik Rezerv: İkinci Basamak Nivolumab Alan Metastatik KHDAK Hastalarında Nütrisyonel-İmmün İndekslerin Prognostik Değeri **Sevinç Ballı**
				S-55	Plevral Mezotelyomada Immunoterapi Öncesi Ga-68 FAPI PET'nin Prognostik Önemi (FAPBI Trial):Ön Sonuçlar **Çiğdem Ballı**
12:30 - 13:00	**KAPANIŞ**				

SÖZEL BİLDİRİLER

S-01

AKCİĞER KANSERİ CERRAHİSİNDE PREOPERATİF HEMATOLOJİK VE İNFLAMATUAR PARAMETRELER POSTOPERATİF SONUÇLARI ÖNGÖRMEDE YETERLİ MİDİR?

Eren Zenci[1], Naim Şüküroğlu[2], Nagihan Yağın Türkmen[1], Argün Kış[1], Gökhan Öztürk[1], Ümit Aydoğmuş[3]

[1]Pamukkale Üniversitesi Tıp Fakültesi, Göğüs Cerrahisi Ana Bilim Dalı, Denizli
[2]Denizli Devlet Hastanesi, Göğüs Cerrahisi Kliniği, Denizli
[3]Özel Sağlık Hastanesi, Göğüs Cerrahisi Kliniği, Denizli

Amaç: Akciğer kanseri tanısıyla anatomik pulmoner rezeksiyon uygulanan hastalarda preoperatif hematolojik ve inflamatuvar parametrelerin postoperatif hastanede yatış süresi ve postoperatif komplikasyonlar ile ilişkisini değerlendirmek amaçlandı.

Yöntem: Ocak 2010–Ocak 2020 tarihleri arasında akciğer kanseri nedeniyle segmentektomi, lobektomi, bilobektomi veya pnömonektomi uygulanan 454 hasta retrospektif olarak incelendi. Preoperatif hemoglobin, hematokrit, lökosit, laktat dehidrogenaz (LDH) ve C-reaktif protein (CRP) düzeyleri kaydedildi. Birincil sonlanım noktaları postoperatif hastanede yatış süresi ve postoperatif komplikasyon gelişimiydi. Komplikasyonlar minör ve majör olarak sınıflandırıldı; hem minör hem majör komplikasyon gelişen hastalar majör komplikasyon grubuna dahil edildi. Sürekli değişkenler arasındaki ilişkiler Spearman korelasyon analizi ile değerlendirildi. Gruplar arası karşılaştırmalarda Mann–Whitney U ve Kruskal–Wallis testleri kullanıldı. Postoperatif komplikasyonların bağımsız prediktörlerini belirlemek amacıyla çok değişkenli lojistik regresyon analizi yapıldı.

Bulgular: Postoperatif hastanede yatış süresi ile preoperatif lökosit düzeyi arasında zayıf ancak istatistiksel olarak anlamlı pozitif korelasyon saptandı ($r = 0,219$; $p < 0,001$). Buna karşın yatış süresi ile CRP, hemoglobin, hematokrit ve LDH düzeyleri arasında anlamlı ilişki izlenmedi (tüm $p > 0,05$). Postoperatif komplikasyon gelişen ve gelişmeyen hastalar arasında preoperatif hematolojik ve inflamatuvar parametreler açısından anlamlı fark saptanmadı. Komplikasyon şiddetine göre yapılan analizlerde de gruplar arasında anlamlı farklılık bulunmadı. Çok değişkenli lojistik regresyon analizinde, cerrahi ve klinik değişkenler için düzeltme yapıldıktan sonra preoperatif hematolojik ve inflamatuvar parametrelerin hiçbiri postoperatif komplikasyon gelişimi ile bağımsız olarak ilişkili bulunmadı.

Sonuç: Preoperatif hematolojik ve inflamatuvar parametreler, anatomik akciğer rezeksiyonları sonrası postoperatif komplikasyonların gelişimi veya şiddetini öngörmede sınırlı bir değere sahiptir. Buna karşın preoperatif lökosit düzeyi, postoperatif iyileşme süreci ve hastanede yatış süresi ile ilişkili olabilir. Bu bulgular, cerrahi risk değerlendirmesinde laboratuvar parametrelerinin tek başına kullanılmaması gerektiğini göstermektedir.

Anahtar kelimeler: Anatomik pulmoner rezeksiyon, Preoperatif hematolojik parametreler, Postoperatif komplikasyonlar

Tablo 1. Preoperatif hematolojik ve inflamatuvar parametrelerin postoperatif sonuçlarla ilişkisi

Preoperatif parametre	*Yatış süresi ile ilişki (p)*	*Komplikasyon var/yok (p)*	*Minör–majör komplikasyon (p)*	*Multivaryant lojistik regresyon (p)*
Lökosit	< 0,001	0,711	0,912	0,456
CRP	0,556	0,859	0,819	0,264
Hemoglobin	0,753	0,360	0,655	0,991
Hematokrit	0,104	0,329	0,619	-
LDH	0,891	0,803	0,528	-

Hematokrit ve LDH, multivaryant modele kolinearite ve model stabilitesi nedeniyle dahil edilmemiştir.

S-02

PULMONER KARSİNOİD TÜMÖRLERDE ^{68}GA-DOTATATE PET/BT'NİN TANISAL DEĞERİ

Şebnem Dursun[1], Pınar Akkuş Gündüz[2], Şeyma Nur Turan[1], Aleyna Kılıç[1], Bülent Mustafa Yenigün[1], Cabir Yüksel[1], Çiğdem Soydal[2], Serpil Dizbay Sak[3], Ayten Kayı Cangır[1]

[1]Ankara Üniversitesi Tıp Fakültesi, Göğüs Cerrahisi Anabilim Dalı, Ankara
[2]Ankara Üniversitesi Tıp Fakültesi, Nükleer Tıp Anabilim Dalı, Ankara
[3]Ankara Üniversitesi Tıp Fakültesi, Tıbbi Patoloji Anabilim Dalı, Ankara

Amaç: Pulmoner karsinoid tümörler (PKT), akciğerin nadir görülen nöroendokrin neoplazmlarıdır ve preoperatif tanıları sıklıkla güçtür. Toraks bilgisayarlı tomografi (BT) çoğu zaman non-spesifik bulgular göstermekte ve bu durum tanı güçlüğünü pekiştirmektedir. Somatostatin reseptörlerini hedefleyen ^{68}Ga-DOTATATE Pozitron Emisyon Tomografi/Bilgisayarlı Tomografi (^{68}Ga-PET/BT), nöroendokrin tümörlerin görüntülenmesinde umut verici bir yöntem olarak öne çıkmaktadır. Bu çalışmada, ^{68}Ga-PET/BT'nin pulmoner karsinoid tümörlerdeki tanısal performansının değerlendirilmesi amaçlanmıştır.

Yöntem: Bu tek merkezli, retrospektif çalışmaya ^{68}Ga-PET/BT ile preoperatif görüntülemeleri yapılan ve histopatolojik tanısı doğrulanmış 39 hasta dahil edildi. Hastalar histopatolojik sonuçlara göre üç gruba ayrıldı: PKTler, benign lezyonlar ve diğer malign pulmoner lezyonlar. SUVmax, SUVmean, metabolik tümör hacmi (MTV), total lezyon glikolizi (TLG) ve moleküler-morfolojik hacim oranı (MMVR) gibi kantitatif ^{68}Ga-PET/BT parametreleri gruplar arasında Kruskal–Wallis testi kullanılarak karşılaştırıldı. İstatistiksel anlamlılık $p < 0,05$ olarak kabul edildi.

Bulgular: 39 hastanın 23'ü (%59) PKT, 13'ü benign lezyon ve 3'ü diğer malign pulmoner tanısı aldı.

PKT grubunda ^{68}Ga-PET/BT'de ölçülen SUVmax, SUVmean ve TLG değerleri diğer iki gruba kıyasla anlamlı derecede yüksek bulundu ($p < 0,01$; $p < 0,01$; $p = 0,01$). Çalışma gruplarına ait klinikopatolojik özellikler Tablo 1'de sunulmuştur.

Sonuç: ^{68}Ga-PET/BT, PKTlerin tanısında yüksek ayırt edici güce sahiptir ve benign ile diğer malign pulmoner lezyonlara kıyasla belirgin derecede yüksek kantitatif PET parametreleri göstermektedir. Bu bulgular, ^{68}Ga-PET/BT'nin şüpheli PKTlerin preoperatif değerlendirilmesinde değerli bir görüntüleme yöntemi olduğunu desteklemektedir.

Anahtar kelimeler: 68Galyum DOTATATE PET/BT, pulmoner karsinoid tümör, nöroendokrin tümör

Tablo 1:

Değişkenler	*Pulmoner Karsinoid Tümör (N: 23)*	*Benign Lezyon (N: 13)*	*Diğer Pulmoner Malign Lezyon (N: 3)*	*Toplam (N: 39)*	*P-değeri*
Yaş Ortalama (SS)	46.3 (17.5)	55.2 (9.3)	36.0 (23.5)	48.5 (16.2)	0.107
Yaş gruplandırılmış < 50, n (%) >= 50, n (%)	13 (56.5) 10 (43.5)	5 (38.5) 8 (61.5)	2 (66.7) 1 (33.3)	20 (51.3) 19 (48.7)	0.54
Cinsiyet Kadın, n (%) Erkek, n (%)	12 (52.2) 11 (48.2)	5 (38.5) 8 (61.5)	2 (66.7) 1 (33.3)	19 (48.7) 20 (51.3)	0.61
Sigara öyküsü Yok, n (%) Var, n (%)	15 (65.2) 8 (34.8)	3 (23.1) 10 (76.9)	2 (66.7) 1 (33.3)	20 (51.3) 19 (48.7)	0.04
Lezyon yeri Santral, n (%) Periferik, n (%)	18 (78.3) 5 (21.7)	8 (61.5) 5 (38.5)	3 (100) 0 (0)	29 (74.3) 10 (25.6)	0.38
Lezyon tarafı Sağ, n (%) Sol, n (%)	13 (56.5) 10 (43.5)	8 (61.5) 5 (38.5)	2 (66.7) 1 (33.3)	23 (58.0) 16 (41.0)	1
BT lezyon boyutu (mm) Ortanca (min, max)	25 (8,70)	14.5 (6, 26)	30.5 (16,45)	15 (6, 70)	0.03
BT lezyon boyutu gruplandırılmış <=1 cm, n (%) <=2 cm, n (%) >2cm, n (%)	3 (13.0) 9 (39.1) 11 (47.8)	5 (38.5) 7 (53.8) 1 (7.7)	0 (0) 2 (66.7) 1 (33.3)	8 (20.5) 18 (46.2) 13 (33.3)	0.08
Patolojik boyut (mm) Ortanca (min, max)	28 (13, 60)	17.5 (7, 26)	28 (16, 40)	16 (2, 60)	0.04
Patolojik boyut gruplandırılmış <=1 cm, n (%) <=2 cm, n (%) >2cm, n (%)	2 (8.7) 9 (39.1) 12 (52.2)	5 (38.5) 6 (46.2) 2 (15.4)	1 (33.3) 1 (33.3) 1 (33.3)	8 (20.5) 16 (41.0) 15 (38.5)	0.13
GA68 SUVmax Ortanca (min, max)	33.4 (1.9, 158.3)	2.9 (1.3, 4.5)	4.5 (3.8, 5.2)	14.6 (1.3, 158.3)	<0.01
GA68 SUVmean Ortanca (min, max)	20.9 (1.1, 102.3)	1.6 (0.8, 2.7)	2.6 (2.3, 2.8)	7.6 (0.8, 102.3)	<0.01
GA68 MTV Ortanca (min, max)	4.1 (0.7, 363.8)	2.9 (0.4, 22.5)	5.3 (1.9, 8.6)	3.8 (0.4, 363.8)	0.58
GA68 Volum (mm3) Ortanca (min, max)	6.8 (0.4, 163.0)	2.2 (0.2, 14.9)	11.9 (0.8, 22.9)	4.9 (0.2, 163.0)	0.17
GA68 TLG Ortanca (min, max)	85.1 (1.4, 1748.3)	5.1 (0.6, 31.0)	14.2 (4.4, 23.9)	23.9 (0.6, 1748.3)	0.01
GA68 MMVR Ortanca (min, max)	0.7 (0.2, 16.8)	1.1 (0.4, 8.6)	1.4 (0.4, 2.4)	0.7 (0.2, 16.8)	0.47

S-05

T1–2N0 ADENOKARSİNOMLARDA STAS İLE YAYILIMIN NÜKSÜZ VE GENEL SAĞKALIM ÜZERİNDEKİ ETKİSİ: TEK MERKEZ DENEYİMİ

Şebnem Dursun[1], Saliha Yılmaz[1], Yusuf Kahya[1], Gökhan Kocaman[1], Süleyman Gökalp Güneş[1], Duru Karasoy[2], Serkan Enön[1], Serpil Dizbay Sak[3], Ayten Kayı Cangır[1]

[1]Ankara Üniversitesi Tıp Fakültesi, Göğüs Cerrahisi AD
[2]Hacettepe Üniversitesi, İstatistik
[3]Ankara Üniversitesi Tıp Fakültesi, Patoloji AD

Giriş: Adenokarsinom, akciğer kanserinin en sık görülen histopatolojik tipidir ve küratif cerrahi tedavinin temelini oluşturmaktadır. Ancak, tam rezeksiyon uygulanmış hastalar arasında dahi sağkalım sonuçları değişkenlik göstermektedir. Hava boşlukları yoluyla yayılım (Spread Through Air Spaces, STAS), 2015 Dünya Sağlık Örgütü (DSÖ) Sınıflaması'nda tanımlanan bir histopatolojik özellik olup, akciğer adenokarsinomunda olumsuz sağkalım sonuçları ve artmış lokal nüks riski ile ilişkilendirilmiştir; ancak bildirilen prevalansı merkezler arasında belirgin farklılıklar göstermektedir.

Yöntem: Bu tek merkezli çalışmada, standart ve homojen patolojik değerlendirme altında cerrahi olarak rezeke edilmiş 296 adet T1–2N0 akciğer adenokarsinomu olgusunda STAS'ın nüksüz sağkalım (RFS) ve genel sağkalım (OS) üzerindeki prognostik etkisi değerlendirildi. Hastalar ayrıca, cerrahi rezeksiyonun kapsamını belirlemede sıklıkla kullanılan 2 cm tümör çapı eşik değeri esas alınarak, STAS durumu ve tümör boyutuna göre dört alt gruba ayrıldı.

Bulgular: Hastaların %37,5'inde STAS pozitif (STAS-P) saptandı. STAS-P, non-lepidik baskın alt tipler, daha yüksek patolojik T evresi (pT), visseral plevra invazyonu (VPI) ve lenfovasküler invazyon (LVI) gibi agresif tümör özellikleri ile anlamlı şekilde ilişkiliydi. STAS-P grupta OS ve RFS anlamlı olarak daha kötüydü (p=0,03). STAS, OS için ve (HR=2,04) ve RFS için bağımsız prognostik faktör (HR=1,95) olarak saptandı (p=0,03). Alt grup analizinde, STAS-P ve >2 cm tümör çapına sahip olguların en kötü sağkalım sonuçlarına sahip olduğu gösterildi. Dikkat çekici olarak, STAS-P <=2 cm tümörler ile STAS-negatif (STAS-A) >2 cm tümörler arasında sağkalım açısından anlamlı fark izlenmedi, bu durum STAS varlığının küçük tümör boyutunun prognostik avantajını ortadan kaldırabileceğini düşündürmektedir.

Sonuç: Erken evre akciğer adenokarsinomunda STAS güçlü bir prognostik belirteçtir. Bu bulgular, lobar ve sublobar rezeksiyon seçimi ile adjuvan tedavi gereksiniminin değerlendirilmesi dâhil olmak üzere cerrahi ve onkolojik tedavi stratejilerinin belirlenmesinde STAS'ın yol gösterici olabileceğini ve daha bireyselleştirilmiş tedavi yaklaşımlarına katkı sağlayabileceğini desteklemektedir.

Anahtar kelimeler: STAS, Akciğer adenokarsinomu, Sağkalım

S-06

ERAS PROTOKOLÜ KAPSAMINDA AKCİĞER KANSERLİ HASTALARDA POST-TORAKOTOMİ AĞRI KONTROLÜNDE EREKTÖR SPİNA PLAN BLOĞU İLE PARAVERTEBRAL BLOĞUN KARŞILAŞTIRILMASI

Yusuf Kahya[1], Süleyman Gökalp Güneş[1], Saliha Yılmaz[1], Aleyna Kılıç[1], Şebnem Dursun[1], İslam Aktürk[1], Gökhan Kocaman[1], Cabir Yüksel[1], Çiğdem Yıldırım Güçlü[2], Bülent Mustafa Yenigün[1]

[1]Ankara Üniversitesi Tıp Fakültesi, Göğüs Cerrahisi Ana Bilim Dalı, Ankara
[2]Ankara Üniversitesi Tıp Fakültesi, Anesteziyoloji ve Reanimasyon Ana Bilim Dalı, Ankara

Giriş: Cerrahi sonrası iyileşmeyi geliştirme (Enhanced Recovery After Surgery -ERAS) protokolleri, cerrahi sonrası iyileşme sürecini optimize etmeyi ve postoperatif morbiditeyi azaltmayı amaçlayan multidisipliner yaklaşımı temsil etmektedir. Özellikle torakotomi yoluyla yapılan akciğer rezeksiyonlarında, etkin postoperatif analjezi sağlanması torasik ERAS (T-ERAS) başarısı açısından temel unsurlardan biridir. Bu çalışmada, T-ERAS kapsamında torakotomi uygulanmış hastalarda rejyonel analjezi yöntemleri olan erektör spina plan bloğu (ESP) ve paravertebral bloğu (PVB) uygulamalarının postoperatif analjezi üzerine etkilerinin karşılaştırması amaçlanmaktadır.

Yöntem: Ocak 2024–Ocak 2026 tarihleri arasında üçüncü basamak sağlık kuruluşunda T- ERAS kapsamındaki ardışık 246 hasta içinden torakotomi ile anatomik akciğer rezeksiyonu uygulanmış olan 64 hasta retrospektif değerlendirildi. Rejyonel analjezi yöntemine göre hastalar 2 gruba ayrıldı: ESP grubu (n=28) ve PVB grubu (n=36). Her hastanın postoperatif 2., 6., 12., 24., 48. saatlerinde ve göğüs tüpü çekimi sırasında, hem dinlenim hem de hareket halinde vizüel analog skala (VAS) ile ağrı skorları kaydedildi. Gruplar arası karşılaştırmalar Mann-Whitney U testi ile yapıldı. $p < 0.05$ istatistiksel anlamlılık sınırı olarak kabul edilmiştir.

Bulgular: Hastaların medyan yaşı 62 (min: 26 – max: 79) olup %68'i (n=44) erkekti. Postoperatif 2. saat hareket halinde ağrı skorları ESP grubunda anlamlı olarak daha düşük bulundu [ESP: 3 (0–7) vs. PVB: 4 (2–7), p=0.04]. Benzer şekilde, tüp çekimi sırasında da ESP lehine anlamlı fark saptandı [ESP: 2 (0–5) vs. PVB: 3 (1–5), p=0.04]. Diğer zaman noktalarında anlamlı fark izlenmedi (Tablo 1).

Sonuç: T-ERAS protokolü altında torakotomi uygulanan hastalarda, ESP bloğu postoperatif erken dönem hareket ağrısı ve göğüs tüpü çekimi sırasında PVB'ye kıyasla daha etkili analjezi sağlamıştır. Diğer zaman noktalarında benzer ağrı skorları gözlendiğinden, ESP bloğu postoperatif ağrı kontrolünde PVB'ye karşı en az eşdeğer bir seçenek olarak değerlendirilebilir.

Anahtar kelimeler: Ağrı, ERAS, Torakotomi

Tablo 1. Postoperatif VAS Skorları

Zaman Noktası	*ESP Medyan (Min–Maks)*	*PVB Medyan (Min–Maks)*	*p-değeri*
2. Saat Dinlenim	2.5 (0–6)	3 (1–6)	0.27
2. Saat Hareket	3 (0–7)	4 (2–7)	0.04
6. Saat Dinlenim	2 (0–5)	2 (1–5)	0.87
6. Saat Hareket	3 (0–6)	3 (2–6)	0.06
12. Saat Dinlenim	2 (0–4)	2 (1–4)	0.53
12. Saat Hareket	3 (1–6)	4 (2–6)	0.09
24. Saat Dinlenim	1.5 (0–4)	2 (1–3)	0.44
24. Saat Hareket	2 (0–5)	3 (1–4)	0.16
48. Saat Dinlenim	1 (0–3)	1.5 (0–3)	0.38
48. Saat Hareket	2 (0–4)	2.5 (1–4)	0.40
Göğüs Tüpü Çekimi	2 (0–5)	3 (1–5)	0.04

S-07

AKCİĞER KANSERLİ HASTALARDA ERAS PROTOKOLÜ ALTINDA POSTOPERATİF İYİLEŞME SÜRECİNE YAŞIN ETKİSİNİN DEĞERLENDİRİLMESİ

Yusuf Kahya[1], Süleyman Gökalp Güneş[1], Saliha Yılmaz[1], Aleyna Kılıç[1], Şebnem Dursun[1], İslam Aktürk[1], Gökhan Kocaman[1], Cabir Yüksel[1], Çiğdem Yıldırım Güçlü[2], Bülent Mustafa Yenigün[1]

[1]Ankara Üniversitesi Tıp Fakültesi, Göğüs Cerrahisi Ana Bilim Dalı, Ankara

[2]Ankara Üniversitesi Tıp Fakültesi, Anesteziyoloji ve Reanimasyon Ana Bilim Dalı, Ankara

Giriş: Cerrahi sonrası iyileşmeyi geliştirme (Enhanced Recovery After Surgery-ERAS) protokolleri, postoperatif iyileşme sürecini hızlandırmak, komplikasyonları azaltmak ve hastanede kalış süresini kısaltmak amacıyla geliştirilen multimodal perioperatif bakım yaklaşımlarıdır. Günümüzde akciğer kanseri cerrahisinde ERAS uygulamaları giderek yaygınlaşmakta ve farklı hasta gruplarında güvenli ve etkili sonuçlar sağladığı gösterilmektedir. Bununla birlikte, ileri yaş hastalarda fizyolojik rezervlerin azalması, fonksiyonel kapasite farklılıkları ve yaşa bağlı değişiklikler, standartlaştırılmış perioperatif bakım protokollerine verilen yanıtın değişkenlik gösterebilmesine neden olabilmektedir.

Yöntem: Ocak 2024–Ocak 2026 tarihleri arasında üçüncü basamak sağlık kuruluşunda ERAS kapsamındaki ardışık 246 hasta içinden akciğer kanseri nedeniyle cerrahi uygulanmış olan 140 hasta retrospektif değerlendirildi. Hastalar yaş değişkenine göre iki gruba ayrıldı: 65 yaş altı (<65 yaş) ve 65 yaş ve üzeri (>=65 yaş). Gruplar toraks dreni kalış süresi, yoğun bakımda kalış süresi ve hastanede yatış süresi açısından karşılaştırıldı. Sürekli değişkenler medyan (minimum–maksimum) olarak ifade edildi. Gruplar arası karşılaştırmalarda Mann–Whitney U testi kullanıldı ve p<0.05 değeri istatistiksel anlamlılık sınırı olarak kabul edildi.

Bulgular: Çalışmaya dahil edilen 140 hastanın 72'si (%51) <65 yaş, 68'i (%49) ise >=65 yaş idi. Cinsiyet dağılımı, Charlson komorbidite indeksi, cerrahi girişim yolu ve uygulanan rezeksiyon tipi açısından iki yaş grubu arasında istatistiksel olarak anlamlı fark saptanmadı. Benzer şekilde postoperatif komplikasyon oranları da gruplar arasında anlamlı farklılık göstermedi. Postoperatif iyileşme sürecini yansıtan süre parametrelerinde anlamlı farklılıklar izlendi. Toraks dreni kalış süresi, yoğun bakımda kalış süresi ve hastanede kalış süresi >=65 yaş grubunda anlamlı düzeyde daha uzun bulundu (Tablo 1).

Tartışma: İleri yaş hasta grubunda; fizyolojik rezervlerin azalması, doku iyileşmesinde yavaşlama, mobilizasyon kapasitesinde sınırlılık ve pulmoner fonksiyonlardaki yaşa bağlı değişiklikler nedeniyle akciğer kanseri cerrahisi sonrasında iyileşme süreci uzayabilir. Çalışmadaki bulgular da kronolojik yaşın tek başına postoperatif iyileşme sürecini etkileyebilen önemli bir belirleyici olduğunu düşündürmektedir. Bununla birlikte, ileri yaş grubunda postoperatif süreçte daha uzun drenaj ve hastanede kalış sürelerinin gözlenmesi, bu hasta grubunda iyileşme sürecinin daha yakından izlenmesi ve ERAS protokollerinin bireyselleştirilmesinin önemini ortaya koymaktadır.

Anahtar kelimeler: ERAS, İyileşme, Yaş

Tablo 1.

Parametre	*<65 yaş n=72 (%51)*	*>=65 yaş n=68 (%49)*	*p değeri*
Cinsiyet			0,13
Erkek	41 (%57)	48 (%70,6)	
Kadın	31 (%43)	20 (%29,4)	
Charlson Komorbidite indeksi medyan (min-max)	4 (2-7)	4 (2-8)	0,15
Cerrahi girişim yolu			0,89
Torakotomi	24 (%33,3)	21 (%31)	
VATS	48 (%66,7)	47 (%69)	
Rezeksiyon tipi			0,06
Lobektomi	43 (%59)	45 (%66)	
Sublober	21 (%29)	18 (%26,4)	
Pnömonektomi	8 (%12)	5 (%7,6)	
Komplikasyon			0,06
Var	19 (%26,4)	29 (%42,6)	
Yok	53 (%73,6)	39 (%57,4)	
Toraks dreni kalış süresi medyan (min-max) gün	3 (1–10)	4 (1–14)	0,002
YBÜ kalış süresi medyan (min-max) saat	20 (0–96)	24 (0–96)	0,02
Hastanede kalış süresi medyan (min-max) gün	5 (2–19)	6 (3–23)	0,03

S-09

EVRE I AKCİĞER ADENOKARSİNOMLARI'NDA STAS'IN PROGNOSTİK ÖNEMİ: ULUSLARARASI ÇOK MERKEZLİ ÖN SONUÇLAR

Ayten Kayı Cangır[1], Süleyman Gökalp Güneş[1], Şebnem Dursun[1], Saliha Yılmaz[1], Duru Karasoy[2], Serpil Dizbay Sak[3], Xiuxiu Hao[4], Sergi Call Caja[5], Francesco Guerrera[6], Wentao Fang[4], Enrico Ruffini[6], Ramon Rami Porta[5]

[1]Ankara Üniversitesi Tıp Fakültesi, Göğüs Cerrahisi, Ankara/ Türkiye
[2]Hacettepe Üniversitesi, İstatistik, Ankara/ Türkiye
[3]Ankara Üniversitesi Tıp Fakültesi, Patoloji, Ankara/ Türkiye
[4]Shanghai Göğüs Hastalıkları Hastanesi, Göğüs Cerrahisi, Shanghai/ Çin Halk Cumhuriyeti
[5]Hospital Universitari Mútua Terrassa, Göğüs Cerrahisi, Barcelona/ İspanya
[6]Torino Üniversitesi, Göğüs Cerrahisi, Torino/ İtalya

Giriş: Spread Through Air Spaces (STAS), tümör hücrelerinin alveoler boşluklara mikroskobik yayılımını ifade eden ve erken evre akciğer adenokarsinomlarında nüks ve sağkalım ile ilişkili olduğu gösterilmiş bir histopatolojik invazyon paternidir. Pilot çalışmamızda STAS ile cinsiyet arasındaki ilişkinin, coğrafi dağılım ilişkisi, histopatolojik subtipleri ile ilişkisinin açıklanması amaçlanmıştır.

Yöntem: Bu çok merkezli retrospektif çalışmada; evre 1 (T1-T2a N0) adenokarsinoma sebebiyle cerrahi rezeksiyon uygulanmış toplam 770 hasta analiz edildi. Olgular Türkiye (n=290), İtalya (n=148), İspanya (n=163) ve Çin'den (n=169) dahil edildi. Tüm olgular histopatolojik olarak lepidik, asiner, papiller, mikropapiller ve solid adenokarsinom alt tiplerine göre sınıflandırıldı. STAS durumu, tümör boyutu, visseral plevra invazyonu (VPI), lenfovasküler invazyon (LVI) ve diğer klinikopatolojik parametreler kaydedildi. İstatistiksel analizler IBM SPSS Statistics for Windows, Version 25.0 (IBM Corp., Armonk, NY, USA) yazılımı kullanılarak gerçekleştirildi. Genel sağkalım (OS) Kaplan–Meier yöntemi ile değerlendirildi ve gruplar log-rank testi ile karşılaştırıldı. Risk analizleri Cox regresyon modeli ile incelendi.

Bulgular: Toplam kohortta STAS pozitifliği %25,2 (194/770) olarak saptandı. Kadın/erkek dağılımı 375/395 idi.Toplam 770 hasta üzerinden yapılan değerlendirmede, STAS-pozitif olguların ülkelere göre dağılımı Çin'de %2 (n=21), İtalya'da %4 (n=36), İspanya'da %3 (n=26) ve Türkiye'de %14 (n=111) olarak belirlendi. Ülke bazında ayrı ayrı değerlendirildiğinde ise STAS pozitiflik oranları Çin'de %7,2 (n=21), İtalya'da %58,1 (n=36), İspanya'da %21,5 (n=26) ve Türkiye'de %37,4 (n=111) olarak izlendi. 5 yıllık OS STAS negatif hastalarda %91,5 iken STAS pozitif hastalarda %75,0 olarak bulundu (p<0,001). Univariate Cox analizinde STAS pozitifliği mortalite riskinde yaklaşık 3,5 kat artış ile ilişkiliydi. Subtip değerlendirmesinde; en sık asiner patern (%47,8; n=368) izlenirken, lepidik (%20,5; n=158), papiller (%13,2; n=102), solid (%12,2; n=94) ve mikropapiller (%6,2; n=48) paternler takip etti. Subtiplerin STAS pozitifliği ülke bazında değerlendirildiğinde; Çin kohortunda en sık asiner tip (%33,3; n=7), İtalya kohortunda papiller ve solid tipler (her biri %25; n=9), İspanya kohortunda asiner tip (%34,6; n=9) ve Türkiye kohortunda ise asiner patern (%50,5) ile en yüksek oranda saptandı. Tümör boyutu >=2 cm, LVI ve VPI varlığında sağkalımı olumsuz etkileyen faktörler olarak saptandı. STAS ile tümör boyutu birlikte değerlendirildiğinde en kötü sağkalım STAS(+) ve >=2 cm grubunda gözlendi.

Sonuç: Çok merkezli erken evre adenokarsinomlarda STAS pozitifliği, OS üzerinde belirgin olumsuz etki göstermektedir. >=2 cm tümörlerle birlikte olduğunda risk daha da belirginleşmektedir.

Doğu Asya kohortlarında STAS daha erken T evrelerinde ve daha az agresif histolojik paternlerle ilişkiliyken, Batı ülkelerinde ve Türkiye'de daha ileri T evreleri ve agresif alt tiplerle birliktelik izlenmektedir. Bu coğrafi heterojenite, STAS'ın biyolojik davranışının ve klinik yönetiminin bölgesel özellikler dikkate alınarak değerlendirilmesi gerektiğini düşündürmektedir

Anahtar kelimeler: STAS, coğrafik dağılım, cinsiyet

S-11

AKCİĞER REZEKSİYONU YAPILAN HASTALARDA POSTOPERATİF PULMONER KOMPLİKASYON GELİŞME RİSKİNİN PREOPERATİF PARAMETRELER VE ARISCAT SKORU İLE İLİŞKİSİ

Burcu Ancın[1], Yiğit Yılmaz[2], Serkan Uysal[2], Ulaş Kumbasar[2], Erkan Dikmen[2], Rıza Doğan[2]

[1]Burdur Devlet Hastanesi, Göğüs Cerrahisi Kliniği, Burdur
[2]Hacettepe Üniversitesi Tıp Fakültesi, Göğüs Cerrahisi Anabilim Dalı, Ankara

Amaç: Bu çalışmada, akciğer rezeksiyonu uygulanan hastalarda postoperatif pulmoner komplikasyon (PPC) ve mortalite gelişimini etkileyen preoperatif faktörlerin belirlenmesi ve ARISCAT skorunun bu sonuçları öngörmedeki etkinliğinin değerlendirilmesi amaçlandı.

Yöntem: Dört yıllık dönemde akciğer rezeksiyonu uygulanan 672 hastanın verileri retrospektif olarak analiz edildi. Demografik özellikler, komorbiditeler, preoperatif laboratuvar parametreleri, cerrahi değişkenler ve ARISCAT risk skorları kaydedildi. PPC ve mortalite ile ilişkili faktörler univaryant analizler ve çok değişkenli lojistik regresyon modeli ile değerlendirildi. Ayrıca hastanede kalış süresi ile klinik parametreler arasındaki ilişkiler korelasyon analizi ile incelendi.

Bulgular: PPC gelişimi ile en güçlü bağımsız değişken ARISCAT skoru olarak saptandı (p<0,001). Yüksek ARISCAT skoruna sahip hastalarda hem komplikasyon hem de mortalite oranları anlamlı düzeyde artmıştı. Sigara kullanımı, torakotomi uygulanması ve operasyon süresinin uzaması PPC gelişimi ile bağımsız olarak ilişkili bulundu. Multivaryant analizde modelin açıklayıcılığı yüksekti (Nagelkerke R^2=0,732). PPC gelişimi mortalite ile güçlü şekilde ilişkiliydi (%6,7 vs. %0,2; p=0,001). İleri yaş, düşük preoperatif oksijen satürasyonu, düşük serum albümin düzeyi ve uzun operasyon süresi mortalite ile anlamlı ilişkili faktörlerdi. Hastanede kalış süresi ile en güçlü pozitif korelasyon göğüs tüpü çekilme süresi arasında saptandı (r=0,734; p<0,001). Düşük albümin ve düşük satürasyon değerleri uzamış yatış süresi ile ilişkiliydi.

Sonuç: ARISCAT skoru, akciğer rezeksiyonu geçiren hastalarda PPC ve mortaliteyi öngörmede güçlü, pratik ve güvenilir bir risk sınıflandırma aracıdır. Preoperatif risk faktörlerinin dikkatle değerlendirilmesi ve yüksek riskli hastaların optimize edilmesi, komplikasyon oranlarının ve cerrahi mortalitenin azaltılmasına katkı sağlayabilir.

Anahtar kelimeler: ARISCAT skoru, akciğer rezeksiyonu, postoperatif pulmoner komplikasyonlar

S-12

ERKEN EVRE (TNM EVRE I, N0) KÜÇÜK HÜCRELİ DIŞI AKCİĞER KANSERİ HASTALARINDA LENFATİK İNVAZYON: "GİZLİ BİR RİSK FAKTÖRÜ" OLARAK DÖRT KAT ARTMIŞ MORTALİTE RİSKİ

Kadir Burak Özer[1], Suat Erus[1], Ezgi Cesur[2], Özgür Güzey[1], Pınar Bulutay[3], Fatih Selçukbiricik[4], Serhan Tanju[1], Pınar Fırat[3], Şükrü Dilege[1]

[1]Koç Üniversitesi Tıp Fakültesi, Göğüs Cerrahisi Anabilim Dalı, İstanbul
[2]VKV Amerikan Hastanesi, Göğüs Cerrahisi Bölümü, İstanbul
[3]Koç Üniversitesi Tıp Fakültesi, Patoloji Anabilim Dalı, İstanbul
[4]Koç Üniversitesi Tıp Fakültesi, Tıbbi Onkoloji Bilim Dalı, İstanbul

Giriş ve Amaç: TSağkalımeme sistemindeki gelişmelere rağmen, erken evre Küçük Hücreli Dışı Akciğer Kanseri (KHDAK) hastalarında prognostik heterojenlik devam etmektedir. Lenfatik invazyonun (Lİ) agresiflik göstergesi olduğu bilinse de, standart kılavuzlara göre adjuvant tedavi endikasyonu bulunmayan "düşük riskli" Evre I, N0 grubundaki bağımsız prognostik değeri tam olarak tanımlanmamıştır. Bu çalışmada, Lİ'nin bu seçilmiş hasta grubunda "gizli bir risk faktörü" olarak sağkalım üzerindeki etkisinin araştırılması amaçlanmıştır.

Gereç ve Yöntem: Çalışmaya küratif anatomik rezeksiyon uygulanan 988 ardışık KHDAK hastası dahil edildi. Patolojik yeniden değerlendirme ile hastalar Lİ-pozitif ve Lİ-negatif olarak gruplandırıldı. Analizler; genel kohort ve adjuvan tedavi endikasyonu olmayan, vasküler/plevral invazyonu bulunmayan 347 "gerçek düşük riskli" (TNM Evre I, N0) alt grup üzerinde yoğunlaştırıldı. Sağ kalım analizleri Kaplan-Meier yöntemi ve Cox regresyon modelleri ile yapıldı.

Toplam 988 hastadan oluşan genel kohortta lenfatik invazyon (Lİ) prevalansı %40,9 (n=404) olarak saptanmıştır. Lİ varlığı ile agresif tümör özellikleri arasında anlamlı bir ilişki gözlenmiş; Lİ-pozitif tümörlerin ortalama çapı, negatif olanlara göre anlamlı derecede daha büyük bulunmuştur (33,9 mm ± 20,0 vs. 26,7 mm ± 21,5; P < 0,001). Lİ statüsü, bölgesel metastatik yükün güçlü bir göstergesi olarak öne çıkmaktadır; Lİ-negatif hastaların %87,8'i N0 statüsündeyken, Lİ-pozitif hastalarda N1 ve N2 gibi bölgesel lenf nodu tutulum oranları anlamlı derecede yüksek saptanmıştır (P < 0,001). Histolojik analizlerde Lİ; solid (%84,7) ve asiner (%57,1) paternlerde, lepidik (%19,4) paterne kıyasla çok daha sık izlenmiştir (P < 0,001). Genel kohortta Lİ varlığı mortalite riskini 2,4 kat artırırken (HR: 2,411; P < 0,001); asıl çarpıcı sonuç 347 hastadan oluşan düşük riskli (Evre I, N0, vasküler/plevral invazyonu olmayan ve adjuvan tedavi almayan) alt grupta saptanmıştır. Bu seçilmiş grupta Lİ varlığı, 5 yıllık genel sağkalım oranını %96,1'den %83,8'e düşürmüş ve tek değişkenli Cox analizinde mortalite riskini yaklaşık dört kat artırarak (HR: 3,893; P = 0,003) bağımsız bir risk faktörü olarak doğrulanmıştır.

Sonuç: Lenfatik invazyon, TNM Evre I, N0 olan ve "düşük riskli" kabul edilen KHDAK hastalarında bile mortalite riskini dört kat artıran kritik bir bağımsız prognostik faktördür. Mevcut evreleme sistemlerinin tespit edemediği bu riskin yönetimi için, Lİ statüsünün klinik karar alma süreçlerine dahil edilmesi ve bu hastaların adjuvant sistemik tedaviden fayda görebilecek bir yüksek riskli alt grup olarak değerlendirilmesi önerilmektedir.

Anahtar kelimeler: lenfatik invazyon, akciğer kanseri, sağ kalım

S-15

KLİNİK T1N0M0 KÜÇÜK HÜCRELİ DIŞI AKCİĞER KARSİNOMLARINDA SEGMENTEKTOMİ Mİ LOBEKTOMİ Mİ TERCİH EDİLMELİ?

Gizem Özçıbık Işık[1], Akif Turna[2], Serhan Tanju[3], Celal Buğra Sezen[1], Hüseyin Melek[4], Ali Çelik[5], Muhammet Sayan[5], Suat Erus[3], Cengiz Gebitekin[4], Yekta Altemur Karamustafaoğlu[6], Kadir Burak Özer[3], Şükrü Dilege[3]

[1]Yedikule Göğüs Hastalıkları ve Göğüs Cerrahisi Eğitim ve Araştırma Hastanesi
[2]İstanbul Üniversitesi-Cerrahpaşa Cerrahpaşa Tıp Fakültesi
[3]Koç Üniversitesi Tıp Fakültesi
[4]Bursa Uludağ Üniversitesi Tıp Fakültesi
[5]Gazi Üniversitesi Tıp Fakültesi
[6]Trakya Üniversitesi Tıp Fakültesi

Giriş-Amaç: Periferik yerleşimli ve 2 cm altında olan küçük hücreli dışı akciğer kanserlerinde sublobar rezeksiyonların lobektomi ile benzer genel sağkalım ve nükssüz sağkalıma sahip olduğunun gösterilmesi ile segmentektomi uygulamaları giderek artan sıklıkla klinik pratiğimizde yer edinmektedir. Ancak lenf nodu pozitifliği, 2-3 cm aralığı ve çeşitli negatif prognostik faktörlerin varlığında segmentektominin yeterliliği halen tartışma konusudur. Bu sebepler ile çalışmamızda klinik T1N0M0 hastalarda segmentektomi ve lobektominin uzun dönem sonuçlarını ortaya koymayı hedefledik.

Materyal-Metod: Çalışmamıza 6 klinikten T1N0M0 KHDAK nedeniyle 2001 ve 2024 yılları arasında segmentektomi ve lobektomi uygulanan 948 hasta dahil edildi. Segmentektomi uygulanan 553 hasta (%58.3), lobektomi uygulanan 395 hasta (%41.7) mevcut idi. Segmentektomi ve lobektomi grubu demografik, patolojik ve sağkalım verileri açısından değerlendirildi.

Bulgular: Segmentektomi grubunun ortalama yaşı 64.0 ± 9.7, lobektomi grubunun ortalama yaşı 61.6 ± 10.5 idi ve gruplar arasında istatistiksel anlamlı farklılık yok idi (p=0.163). Segmentektomi grubunda 201 kadın (%36.3), 352 erkek (%63.7) hasta mevcut idi. Lobektomi grubunda 103 kadın (%26.1), 292 erkek (%73.9) hasta mevcut idi. Segmentektomi grubunda kadın cinsiyet istatistiksel olarak anlamlı derecede daha fazla idi (p=0.001) (Tablo 1).

Tümör çapı istatistiksel olarak anlamlı derecede lobektomi grubunda daha büyük idi (p<0.001). VATS istatistiksel olarak anlamlı derecede segmentektomi grubunda daha fazla uygulanmış idi (p<0.001). Adenokarsinom dışı histoloji, N1 pozitifliği, plevral invazyon, perinöral, lenfatik ve vasküler invazyon, STAS pozitifliği istatistiksel olarak anlamlı derecede lobektomi grubunda daha fazla idi (Tablo 1). Segmentektomi grubu istatistiksel olarak anlamlı derecede daha iyi sağkalım verisine sahip idi (p=0.001) (Tablo 2, Şekil 1). Cox regresyon analizinde erkek cinsiyet, adenokarsinom histolojisi, N1 pozitifliği ve vasküler invazyon varlığı bağımsız kötü prognostik faktör olarak tespit edildi (Tablo 3).

Tartışma: Çalışmamızda segmentektomi grubu genel sağkalımda daha iyi sonuçlara sahip iken, erkek cinsiyet, adenokarsinom histolojisi, N1 pozitifliği ve vasküler invazyon varlığı bağımsız kötü prognostik faktör olarak tespit edildi. Segmentektomi yapılan ve kötü prognostik faktörlere sahip olan hastalarda yakın takip ya da adjuvan tedaviler gündeme gelebilir.

Anahtar kelimeler: Küçük hücreli dışı akcier kanseri, Segmentektomi, Lobektomi

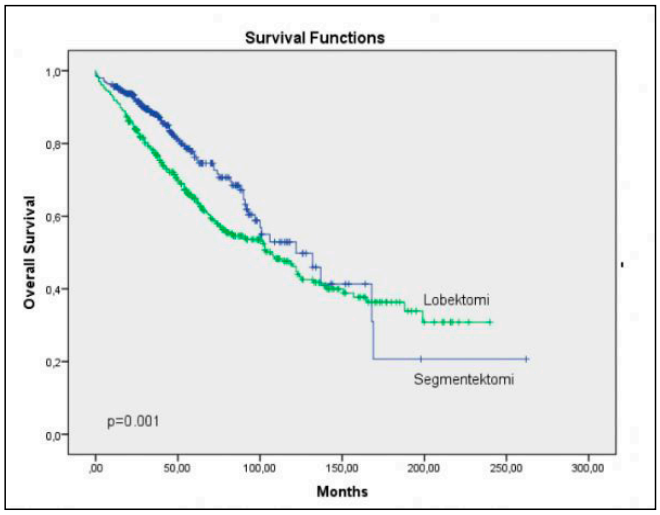

Şekil 1. Segmentektomi ve Lobektomi grupları arasındaki sağkalım grafiği

Tablo 3: Cox regresyon analizinde faktörlerin sağkalım üzerindeki etkisini gösteren tablo.

	p Değeri	HR; %95 CI
Cinsiyet	<0.001	0.6 (0.4-0.7)
Adenokarsinom Histoloji	0.041	1.3 (1.0-1.7)
N1	0.013	0.6 (0.4-1.0)
Vasküler İnvazyon	0.022	0.7 (0.5-0.9)

Tablo 1. Grupların demografik ve klinik özellerini içeren tablo

	Segmentektomi (n=553)	*Lobektomi (n=395)*	*p Değeri*
Yaş	64.0 ± 9.7	61.6 ± 10.5	0.163
Cinsiyet -Kadın -Erkek	201 (%36.3) 352 (%63.7)	103 (%26.1) 292 (%73.9)	0.001, OR:1.6 (1.2-2.2)
Tümör Çapı	1.6 ± 0.7	1.9 ± 0.9	<0.001
İnsizyon -VATS -Torakotomi	441 (%79.8) 112	206 (%52.2) 189	<0.001
Patoloji -Adeno -Non-adeno	415 (%75.1) 138	232 (%58.7) 163	<0.001
N0 N1	529 24 (%4.3)	343 52 (%13.2)	<0.001
PL0 PL1 PL2 PL3	499 42 10 2	272 97 14 12	<0.001
Perinöral İnvazyon	17	92	<0.001
Lenfatik İnvazyon	88	260	<0.001
Vasküler İnvazyon	37	172	<0.001
STAS	114	108	<0.001
Postoperatif Komplikasyon	106	95	0.092

Tablo 2. Sağkalım verilerini içeren tablo.

	10- Yıllık Sağkalım Oranı (%)	*Medyan Sağkalım (Ay)*	*%95 Güven Aralığı*	*p Değeri*
Segmentektomi	81.9%	122.0 ± 13.8	94.9-149.1	0.001
Lobektomi	54.4%	107.0 ± 11.5	84.4-129.6	

S-16

TÜBERKÜLOZ ENDEMİK BÖLGEDE 10-20 MM SOLİD NODÜL İKİLEMİ: "METABOLİK TAKLİDİ" AŞMADA VASKÜLER KONVERJANSIN ÖNEMİ

Yunus Emre Erdiril, Hıdır Esme

Sağlık Bilimleri Üniversitesi, Konya Şehir Hastanesi, Göğüs Cerrahi Anabilim Dalı, Konya

Amaç: Tüberkülozun yaygın olduğu bizim gibi coğrafyalarda, 10-20 mm arasındaki solid nodüllerin yönetimi klinisyen için gerçekten baş ağrıtıcı olabiliyor. Granülomlar kanser gibi parlayıp bizi yanıltabiliyor. Bu çalışmada amacımız; benign granülomatöz süreçler ile malignitelerin ayrımında, klasik PET/BT verileri (SUVmax) ile BT'deki morfolojik bulguların (özellikle Vasküler Konverjans ve Plevral Çekinti) hangisinin daha güvenilir olduğunu ortaya koymaktı.

Gereç-Yöntem: Ağustos 2020 - Ağustos 2025 tarihleri arasında kliniğimizde opere edilen veya biyopsi ile tanısı kesinleşen, 10-20 mm boyutunda tek solid nodülü olan 74 hastayı (41 malign, 33 benign) çalışmaya aldık. Kafa karışıklığı yaratmaması için buzlu cam (subsolid) nodülleri eledik. Hastaların yaş, cinsiyet gibi verilerini, PET SUVmax değerlerini ve BT'deki damar bulgularını (Vasküler Konverjans, Plevral Çekinti vb.) geriye dönük taradık. Patolojik tanıları da güncel WHO 2021 sınıflamasına göre tekrar gruplandırdık.

Bulgular: Malign grupta ortalama SUVmax değeri beklendiği gibi benign gruba göre daha yüksekti (6.52 vs 2.35). Ancak asıl problem şuydu: Benign nodüllerin üçte birinde (%30.3) SUVmax değeri 2.5'in üzerindeydi. Yani ciddi bir "Metabolik Taklit" söz konusuydu. Klasik kanser bulgusu sandığımız plevral çekinti açısından ise iki grup arasında anlamlı bir fark bulamadık (p=0.102); çünkü benign vakalardaki eski enfeksiyon izleri (fibrozis) de plevrayı çekiyordu. Buna karşın "Vasküler Konverjans" işareti, malign nodüllerin %68.3'ünde görülürken, benignlerde sadece %24.2 oranında saptandı ve istatistiksel olarak maligniteyi en iyi gösteren bulgu oldu.

Sonuç: Endemik bölgelerde 10-20 mm solid nodüllere yaklaşırken sadece "PET tutulumu var" deyip ameliyat kararı vermek veya plevral çekintiye güvenmek bizi yanıltabiliyor; gereksiz cerrahilere yol açabiliyor. Tümör anjiyogenezini gösteren "Vasküler Konverjans" varlığı, özellikle PET pozitif ama şüpheli nodüllerde kanseri yakalamak için çok daha sağlam bir ipucu.

Anahtar kelimeler: Akciğer Kanseri, Solid Pulmoner Nodül, Vasküler Konverjans

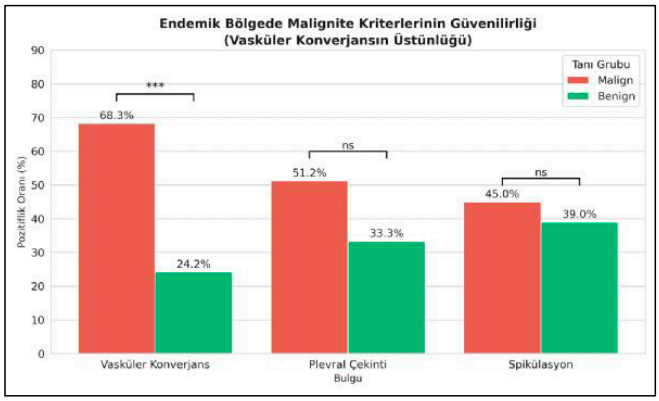

Resim 1. Endemik Bölgede Malignite Kriterlerinin Güvenilirliği

Resim 2. Pet SUVmax= 5.88 olan granülomatöz enflamasyon tanılı hastanın toraks ct ve pet/ct görüntüsü

Tablo 1. Çalışma Grubunun Histopatolojik Tanıya (Benign ve Malign) Göre Gruplandırılmış Temel Demografik, Klinik ve Radyolojik Özellikleri (n=74)

Değişken	*Malign Grup (n=41)*	*Benign Grup (n=33)*	*P-Değeri*
Yaş (Yıl, Ort. ± SS)	62.6 ± 8.0	55.0 ± 11.7	0.005
Cinsiyet (Erkek / Kadın)	30 / 11	17 / 16	0.056
Sigara Öyküsü (Paket-Yıl)	25.3 ± 21.0	11.5 ± 15.9	0.006
Nodül Boyutu (mm, Ort. ± SS)	15.5 ± 3.0	14.9 ± 3.4	0.480

S-17

NEOADJUVAN İMMÜNOTERAPİ SONRASI CERRAHİ REZEKSİYONDA AJAN BAZLI SONUÇLARIN RETROSPEKTİF DEĞERLENDİRİLMESİ

Ekin Ezgi Cesur[1], Suat Erus[2], Kadir Burak Özer[2], Özgür Gözey[2], Pınar Bulutay[2], Fatih Selçukbiricik[2], Serhan Tanju[2], Nil Molinas Mandel[1], Şükrü Dilege[1]

[1]VKV Amerikan Hastanesi, Göğüs Cerrahisi, İstanbul
[2]Koç Üniversitesi Hastanesi, Göğüs Cerrahisi Ana Bilim Dalı, İstanbul

Amaç: Neoadjuvan immün kontrol noktası inhibitörleri (ICI), lokal ileri evre küçük hücreli dışı akciğer kanseri (KHDAK) tedavisinde giderek daha sık kullanılmaktadır. Bununla birlikte farklı ICI ajanlarının cerrahi morbidite ve sağ kalım üzerindeki görece-li etkilerine dair veriler sınırlıdır. Bu çalışmada pembrolizumab, atezolizumab ve nivolumab sonrası gerçekleştirilen cerrahi rezeksiyonların perioperatif ve onkolojik sonuçları karşılaştırıldı.

Yöntem: Neoadjuvan immünoterapi sonrası rezeksiyon uygulanan 72 hasta retrospektif olarak değerlendirildi (pembrolizumab n=25, atezolizumab n=13, nivolumab n=34). Rezeksiyon tipi, genişletilmiş rezeksiyon gereksinimi, cerrahi yaklaşım (açık/kapalı), postoperatif komplikasyonlar, majör komplikasyonlar ve majör patolojik yanıt oranları analiz edildi. Sürekli değişkenler tek yönlü ANOVA, kategorik değişkenler Pearson Ki-kare testi ile değerlendirildi. Sağkalım analizleri Kaplan–Meier yöntemi ile yapıldı ve log-rank testi ile karşılaştırıldı.

Bulgular: Gruplar arasında rezeksiyon tipi (p=0.570), genişletilmiş rezeksiyon gereksinimi (p=0.766), cerrahi yaklaşım (p=0.351), postoperatif komplikasyon (p=0.348) ve majör komplikasyon oranları (p=0.567) açısından anlamlı fark saptanmadı. Majör patolojik yanıt oranları benzerdi (p=0.075).

Histolojik alt tip dağılımı gruplar arasında farklılık gösterdi (p=0.002). Yaş, DLCO, FEV1/FVC, hastanede yatış süresi, drenaj süresi, hava kaçağı süresi ve PD-L1 ekspresyon düzeyleri açısından anlamlı farklılık izlenmedi (p>0.05).

Canlı tümör hücre oranı gruplar arasında farklılık gösterdi (p<0.001) ve atezolizumab grubunda daha düşük bulundu. Kaplan–Meier analizinde genel sağ kalım açısından gruplar arasında anlamlı fark saptandı (log-rank p<0.001). Ortalama sağ kalım atezolizumab grubunda 40.46±19.52 ay, pembrolizumab grubunda 32.80±20.20 ay ve nivolumab grubunda 17.44±10.68 ay olarak bulundu. Post-hoc analizlerde atezolizumab grubunun diğer iki gruba kıyasla daha uzun sağ kalım gösterdiği izlendi.

Sonuç: Bu tek merkezli retrospektif analizde neoadjuvan immünoterapi ajanı cerrahi morbidite ve perioperatif sonuçlar üzerinde belirgin bir farklılık göstermemiştir. Sağkalım ve rezidüel tümör oranı açısından gözlenen farklılıklar dikkat çekici olmakla birlikte, histolojik dağılımdaki farklılıklar ve multivaryant analiz yapılmamış olması nedeniyle sonuçlar temkinli yorumlanmalıdır. Bulgular hipotez üretici nitelikte olup, daha geniş ve ayarlamalı prospektif çalışmalarla doğrulanmaya ihtiyaç vardır.

Anahtar kelimeler: immunoterapi, cerrahi, neoadjuvan tedavi

S-19

SUBSANTİMETRİK KHDAK'DA NODAL YAYILIMIN KLİNİK VE PATOLOJİK BELİRLEYİCİLERİ

Gulnar Fatalizade[1], Ismail Sarbay[1], Salıh Duman[2], Alper Toker[1]

[1]İstanbul Florence Nightingale Hastanesi
[2]İstanbul Ünıversitesi Tıp Fakultesı

Amaç: Erken evre küçük hücreli dışı akciğer kanserinde (KHDAK) tümör boyutu genellikle biyolojik davranışın bir göstergesi olarak kabul edilmekle birlikte, küçük boyutlu tümörlerde dahi nodal metastaz ve agresif patolojik özellikler görülebilmektedir. Bu çalışmada sub-santimetrik lenf nodu pozitif (LN+) bir seri ile erken evre KHDAK kohortu birlikte analiz edilerek tümör evresi, cerrahi yaklaşım ve histopatolojik özelliklerin nodal yayılım ile ilişkisi araştırıldı.

Yöntemler: Sub-santimetrik tümör boyutuna rağmen patolojik lenf nodu metastazı saptanan 15 hastalık seri ile erken evre KHDAK tanılı 122 hastadan oluşan retrospektif kohort analiz edildi. Hastalar visseral plevra invazyonu varlığına göre T2 ve multiple odak varlığına göre T3 alt gruplarına ayrıldı. Cerrahi yaklaşım (robotik, video-yardımlı torakoskopik ve açık cerrahi), rezeksiyon tipi, metastatik lenf nodu sayısı, histolojik alt tipler, lenfovasküler invazyon (LVI), vasküler invazyon ve hava boşlukları yoluyla yayılım (STAS) değerlendirildi. Sürekli değişkenler parametrik olmayan testlerle, kategorik değişkenler tanımlayıcı ve Fisher exact testleri ile analiz edildi.

Bulgular: Tümör boyutu LN+ seri ile geniş kohort arasında benzer bulundu (medyan 8 mm vs 9 mm, p>0.05). Erken evre kohortta visseral plevra invazyonu ile T2'ye yükselen olgularda nodal metastaz oranı ve lenfovasküler invazyon daha yüksek eğilim gösterdi (N+: %28.6 vs %15.6; LVI: %80 vs %33; p=0.065). Multiple odak ile T3 olarak sınıflanan olguların sayısı sınırlı olmakla birlikte nodal yayılım oranı daha yüksek gözlendi. LN+ seride lenfovasküler invazyon yüksek oranda saptandı ve visseral plevra invazyonu bulunan hastalarda daha yüksek nodal yük eğilimi izlendi.

Minimal invaziv cerrahi her iki kohortta baskın olup LN pozitif hastalarda robotik cerrahi grubunda nodal yük daha yüksek eğilim gösterdi, ancak istatistiksel olarak anlamlı değildi. Adenokarsinom alt tiplerinde asiner patern nod pozitif hastalarda sık gözlenmekle birlikte nodal metastaz ile istatistiksel ilişki gösterilemedi.

Sonuç: Küçük tümör boyutuna rağmen erken evre KHDAK'da nodal metastaz ve agresif patolojik özellikler görülebilmektedir. Özellikle visseral plevra invazyonu nodal yayılım açısından önemli bir biyolojik belirteç olabilir. Tümör boyutu tek başına biyolojik davranışı yansıtmayabilir ve erken evre hastalarda patolojik risk faktörlerinin dikkate alınması gereklidir. Çalışma halen devam etmekte olup genişletilmiş kohortta yapılacak çok değişkenli analizlerle bu bulguların doğrulanması hedeflenmektedir.

Anahtar kelimeler: Subsentimetrik akciğer kanseri; Lenf nodu metastazı; Solid komponent; Lenfovasküler invazyon; STAS; Erken evre KHDAK

S-21

AKCİĞER YASSI HÜCRELİ KARSİNOMLARINDA YENİ SAĞKALIM PARAMETRELERİ OLARAK HÜCRESEL PLEOMORFİZM VE EN KÖTÜ İNVAZYON PATERNİNİN ÖNEMİ: 291 OLGULUK TEK MERKEZLİ ÇALIŞMA

Ekin Sayın Mercadier[1], Saliha Yılmaz[2], Serpil Sak[1], Ayten Kayı Cangır[2]

[1]Ankara Üniversitesi Tıp Fakültesi, Tıbbi Patoloji Ana Bilim Dalı, Ankara
[2]Ankara Üniversitesi Tıp Fakültesi, Göğüs Cerrahisi Ana Bilim Dalı, Ankara

Amaç: Yassı hücreli karsinom (YHK), küçük hücreli dışı akciğer kanserlerinin adenokarsinomadan sonra en sık görülen tipidir ve buna özgü prognostik belirteçler sınırlıdır. Bu çalışmada, hücresel pleomorfizm derecesi ve en kötü invazyon paterni (WPOI) parametrelerinin sağkalım üzerindeki etkilerinin değerlendirilmesi amaçlanmıştır.

Yöntem: AÜTF arşivinde bulunan en az 60 ay klinik takipli, rezeksiyon sınırları tümörsüz, N1/N2 özellikte, 291 YHK rezeksiyon (pnömonektomi, lobektomi, segmentektomi, wedge) materyali retrospektif olarak değerlendirilmiş ve pleomorfizm derecesine (1,2,3) göre sınıflandırılmıştır. Ayrıca tümörün stromal ve komşu dokuya invazyon özellikleri esas alınarak WPOI (1,2,3,4,5) derecelendirilmiştir. Sonuçlar 5 yıllık, 10 yıllık ve toplam sağkalım yanısıra hastalıksız sağkalım açısından Kaplan Meier analizi ile karşılaştırılmıştır. Ayrıca bu iki değişkenin, bazı histopatolojik özellikler ile ilişkisi de Ki-kare testi ile araştırılmıştır.

Bulgular: Pleomorfizm derecesi ile toplam ($p=0.035$) ve 10 yıllık sağkalım ($p=0.007$) arasında anlamlı ilişki saptanmıştır. Pleomorfizm artışı, düşük sağkalım ile ilişkili bulunmuştur. Ayrıca pleomorfizm derecesi; keratinizasyon ($p<0.001$), T evresi ($p=0.021$), nekroz ($p=0.023$) ile ilişkilidir. WPOI düşük ve yüksek grup (1,2,3 vs. 4,5) arasındaki karşılaştırmada ise toplam ($p=0.007$) ve 5 yıllık sağkalım ($p=0.011$) ile WPOI skoru arasında anlamlı ilişki varlığı gösterilmiştir. WPOI yüksek (4-5) olan olgularda toplam sağkalımın daha kısa olduğu gözlenmiştir. Hastalıksız sağkalım analizlerinde de anlamlı fark saptanmıştır ($p=0.017$).

Sonuç: Geleneksel olarak YHK derecelendirmesi keratinizasyon üzerinden yapılmakla birlikte bunun prognostik önemi tartışmalıdır. Diğer yandan hücresel pleomorfizm ve en kötü invazyon paterni, akciğer yassı hücreli karsinomlarında sağkalım ile ilişkili potansiyel prognostik parametrelerdir. Pleomorfizm ve yüksek WPOI kötü prognoz ile ilişkilidir. Bu morfolojik parametrelerin rutin patolojik değerlendirmeye entegre edilmesi, akciğer yassı hücreli karsinomu olgularında risk sınıflamasına katkı sağlayacaktır.

Anahtar kelimeler: Hücresel Pleomorfizm, İnvazyon, Yassı Hücreli Karsinom

S-22

YASSI HÜCRELİ AKCİĞER KARSİNOMLARINDA KERATİNİZASYON PROGNOZU ÖNGÖREN BİR ÖZELLİK DEĞİLDİR: 291 OLGULUK TEK MERKEZLİ ÇALIŞMA

Ekin Sayın Mercadier[1], Saliha Yılmaz[2], Serpil Sak[1], Ayten Kayı Cangır[2]

[1]Ankara Üniversitesi Tıp Fakültesi, Tıbbi Patoloji Ana Bilim Dalı, Ankara
[2]Ankara Üniversitesi Tıp Fakültesi, Göğüs Cerrahisi Ana Bilim Dalı, Ankara

Amaç: Akciğer yassı hücreli karsinomalarında (YHK) tümör derecelendirmesi geleneksel olarak keratinizasyon varlığına dayanmaktadır. Son Dünya Sağlık Örgütü sınıflamasında da YHK keratinize ve non-keratinize olarak ikiye ayrılmaktadır. Ancak keratinizasyonun bağımsız bir prognostik belirteç olup olmadığı tartışmalıdır. Bu çalışmada keratinizasyon derecesinin sağkalım ve diğer histopatolojik parametrelerle ilişkisi değerlendirilmiştir.

Yöntem: AÜTF arşivinde bulunan en az 60 ay klinik takipli, rezeksiyon sınırları tümörsüz, N1/N2 özellikte, 291 YHK rezeksiyon (pnömonektomi, lobektomi, segmentektomi, wedge) materyali retrospektif olarak değerlendirilmiş ve keratinizasyon derecesine göre non-keratinize (yok), düşük, orta ve yüksek (0,1,2,3) olarak sınıflandırılmıştır. Beş yıllık, on yıllık ve toplam sağkalım ile hastalıksız sağkalım analizlerinde Kaplan-Meier yöntemi ve log-rank testi kullanılmış; $p<0.05$ anlamlı kabul edilmiştir.

Bulgular: Kaplan-Meier ile yapılan sağkalım analizlerinde keratinizasyon ile sağkalım arasındaki ilişkiler çeşitli gruplama yöntemleri kullanılarak değerlendirilmiştir (0 vs 1,2,3; 0,1 vs 2,3; 0,1,2 vs 3). Yapılan gruplamaların hiçbirinde keratinizasyon derecesi ile 5 yıllık, 10 yıllık, toplam sağkalım ve hastalıksız sağ kalım analizlerinde anlamlı ilişki bulunamamıştır (Tümünde $p>0.05$).

Sonuç: Keratinizasyon, akciğer yassı hücreli karsinomlarında tümör diferansiyasyonunu yansıtan önemli bir morfolojik özelliktir ve tümörün histopatolojik tanısında çok önemli bir yere sahiptir. Ancak sağkalımı tek başına öngören bağımsız bir parametre olarak değerlendirme kapasitesi sınırlıdır. Keratinizasyonun prognostik değeri, pleomorfizm ve invazyon paterni gibi ek morfolojik faktörlerle birlikte ele alındığında daha anlamlı olabilir, ancak tek başına prognostik önemi yoktur.

Anahtar kelimeler: Keratinizasyon, Yassı Hücreli Karsinom

S-23

NONPALPABL AKCİĞER NODÜLLERİNDE SCOUT RADAR LOKALİZASYON SİSTEMİ İLE TÜRKİYE'DE İLK DENEYİM VE OLGU SUNUMU

Özgür Güzey[1], Kadir Burak Özer[1], Suat Erus[1], Ezgi Cesur[3], Serhan Tanju[1], Levent Oğuzkurt[2], Şükrü Dilege[1]

[1]Koç Üniversitesi Tıp Fakültesi, Göğüs Cerrahisi Ana Bilim Dalı, İstanbul
[2]Koç Üniversitesi Tıp Fakültesi, Radyoloji Ana Bilim Dalı, İstanbul
[3]VKV Amerikan Hastanesi, Göğüs Cerrahisi Bölümü, İstanbul

Giriş: Minimal invaziv cerrahi sırasında küçük ve derin yerleşimli akciğer nodüllerinin lokalizasyonu cerrahlar için teknik bir zorluktur. Bu olgu sunumunda, 2019 yılında yurtdışında ilk defa akciğer nodülünde kullanıldığı gösterilmiş radyoaktif olmayan radar lokalizasyon sistemi (SCOUT) kullanılarak gerçekleştirilen başarılı bir akciğer rezeksiyonu sunulmaktadır.

Olgu: 66 yaşında, 125 paket-yıl sigara öyküsü olan kadın hastada, 11 yıllık takipte 3 mm'den 6 mm'ye büyüyen kısmi solid nodül saptandı. Ameliyat öncesi yerleştirilen radar reflektörü eş-

liğinde Video-Yardımlı Torakoskopik Cerrahi (VATS) ile wedge rezeksiyon uygulandı.

Sonuç: SCOUT sistemi, intraoperatif radyasyon gereksinimini ortadan kaldıran, navigasyon doğruluğunu artıran ve sağlıklı parankimi koruyan güvenilir bir yöntemdir.

Anahtar kelimeler: SCOUT sistemi, VATS, Minimal invaziv adenokarsinom

BT eşliğinde reflektör ile işaretleme



Preoperatif kısmi solid nodül lojunun BT eşliğinde işaretlenmesi

S-24

PULMONER NODÜLLERDE PRİMER AKCİĞER KANSERİ VE METASTATİK NODÜL AYRIMINDA "DOUBLİNG TİME" VE DİĞER BT PARAMETRELERİNİN ROLÜ

Gamze Büşra Sarı[1], Ayşegül Gürsoy Çoruh[1], Çağlar Uzun[1], Bülent Mustafa Yenigün[2], Kaan Orhan[3], Serpil Dizbay Sak[4], Ayten Kayı Cangır[2]

[1]Ankara Üniversitesi Tıp Fakültesi, Radyoloji Anabilim Dalı
[2]Ankara Üniversitesi Tıp Fakültesi, Göğüs Cerrahisi Anabilim Dalı
[3]Ankara Üniversitesi Diş Hekimliği Fakültesi, Ağız, Diş Ve Çene Radyolojisi Anabilim Dalı
[4]Ankara Üniversitesi Tıp Fakültesi, Patoloji Anabilim Dalı

Giriş ve Amaç: Primer akciğer kanserinin pulmoner metastazdan ayırt edilmesi, tedavi planlaması ve prognoz açısından kritik öneme sahiptir (1). Ancak örtüşen BT bulguları nedeniyle bu ayrım sıklıkla tanısal bir ikilem yaratmaktadır (2). BT'deki morfolojik özellikler primer akciğer kanserlerini pulmoner metastazlardan ayırt etmek amacıyla kullanılmaktadır (4). Doubling time (DT) da agresif tümörleri yavaş büyüyen tümörlerden ayırmada önemli bir parametredir (3). Bununla birlikte, bu özelliklerin tanısal doğruluğu sınırlıdır ve bazı olgularda biyopsi gerekebilmektedir (2). Bu çalışmanın amacı, BT'de primer akciğer kanserlerini pulmoner metastazlardan ayırt etmede DT ve diğer BT bulgularının yararlılığını değerlendirmektir.

Gereç ve Yöntem: Bu retrospektif çalışma için etik kurul onayı alınmıştır (2025/34). Temmuz 2011–Aralık 2024 tarihleri arasında merkezimizde opere edilen 1066 hasta kaydı değerlendirildi. Aynı hastaya ait tekrarlayan girişimler, nodül dışı biyopsiler, yeterli preoperatif görüntülemesi olmayan hastalar, >3 cm lezyonu olanlar, 18 yaş altı hastalar ve tedavi altında görüntülenen olgular dışlandı. Nihai çalışma grubunu 85 primer akciğer kanseri ve 83 metastatik nodül oluşturdu. DT, iki farklı preoperatif BT incelemesi kullanılarak Schwartz formülü ile hesaplandı (5). Nodülün morfolojik özellikleri, eşlik eden BT bulguları, kontrastlı incelemelerde ortalama atenüasyon değerleri ve mevcutsa PET/BT SUVmax değerleri kaydedildi. İstatistiksel analizlerde uygun testler kullanıldı; ROC analizi ve multivariable lojistik regresyon (MLR) ile tanısal performans değerlendirildi.

Bulgular: Toplamda 168 hastanın, 85'i primer akciğer kanseri, 83'ü metastatik nodüldü. Primer akciğer kanseri olan hastalar arasında sıklık sırasına göre adenokanser (57), yassı hücreli kanser (16), karsinoid (5), küçük hücreli akciğer kanseri (4), büyük hücreli akciğer kanseri (3); metastatik nodüllerde ise en sık kolorektal kanser metastazları (36) yer alıyordu (Tablo 1).

Primer akciğer kanserlerinde hava bronkogramı (%31 vs %5, $p<0.001$), spiküle kenar (%57 vs %19, $p<0.001$), plevral tag (%59 vs %37, $p=0.005$) ve vasküler konverjans (%46 vs %23, $p=0.002$) daha sık izlenirken; lobüle kenar ve kavitasyon açısından anlamlı fark saptanmadı. Pulmoner metastazlarda düzgün kenar varlığı daha sıktı (%46 vs %9, $p<0.001$).

MLR analizinde hava bronkogramı, spiküle kenar varlığı, >162 gün DT ve metastatik lenf nodu varlığı primer akciğer kanseri lehine ayırıcı bulundu.

Tartışma ve Sonuç: Bu çalışmada, histopatolojiyi referans standart alarak preoperatif BT'de DT ve morfolojik bulguların ayırıcı tanıdaki rolü değerlendirilmiştir. Önceki çalışmalarda düzensiz kenar ve hava bronkogramının primer akciğer kanserini, düzgün kenarın ise metastazı desteklediği bildirilmiştir (4,6). Bizim çalışmamızda da hava bronkogramı ve spiküle kenar en özgül bulgular olarak öne çıkmıştır. Ayrıca DT'nin pulmoner metastazlarda anlamlı olarak daha kısa olduğu saptanmış olup, bu

bulgu literatürle uyumludur. Elde edilen sonuçlar, tanısal belirsizlik içeren pulmoner nodüllerin klinik yönetiminde yol gösterici olabilir.

Anahtar kelimeler: Akciğer kanseri, Toraks BT, Akciğer lezyonları

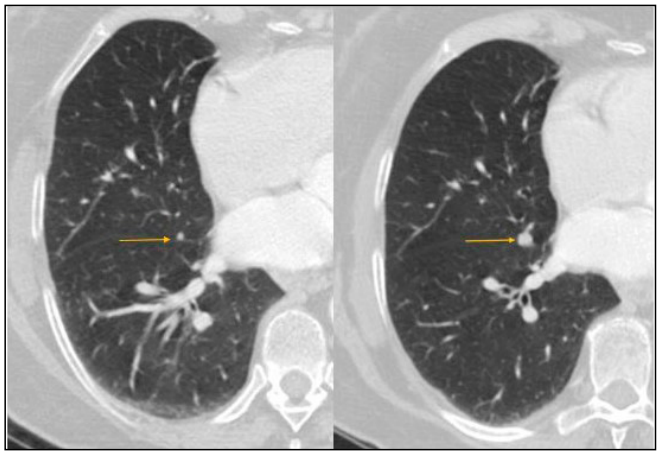

Şekil 1. Primer malignite öyküsü bulunan, 72 yaş, kadın hastanın kontrol BT (A), ve pre-operatif toraks BT (B) incelemelerinde düzgün sınırlı, takip incelemesinde boyut artışı gösteren solid nodül izlenmektedir. Patoloji sonucu kolon adenokanseri metastazı olarak raporlanmıştır.

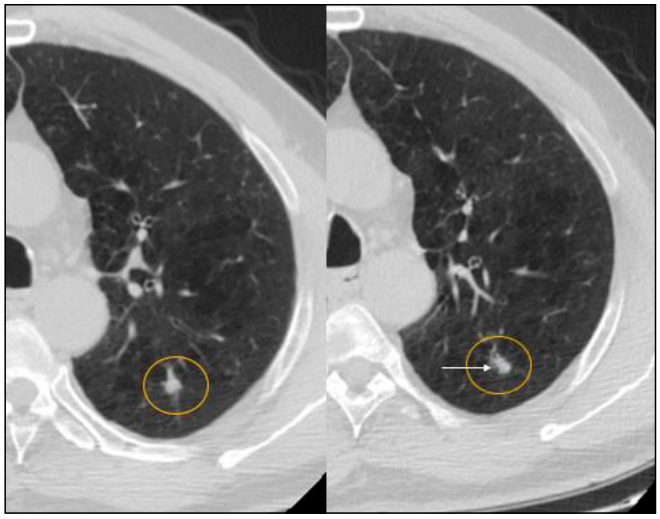

Şekil 2. 60 yaşında erkek hastanın, 4 ay ara ile elde olunmuş kontrastsız BT görüntülemelerinin aksiyel kesitlerinde, nodülde boyut artışı, hava bronkogramı varlığı izlenmektedir (B, sarı ok işareti). Patoloji sonucu primer akciğer adenokanseri lehine değerlendirilmiştir.

Tablo 1. Hasta Özellikleri

	Primer Akciğer Kanseri (n=85)	*Pulmoner Metastaz (n=83)*	*p*
Yaş	62 (26-79)	56 (19-81)	0.005
Cinsiyet			
Kadın	26	33	
Erkek	59	50	
Lezyon Çapı (mm)	12 (3-27)	16 (5-30)	<.001
Primer Akciğer Kanserinin Histolojik Alttipleri			
Yassı Hücreli Akciğer Kanseri	16 (19)		
Adenokanser	57 (67)		
Büyük Hücreli Akciğer Kanseri	3 (4)		
Küçük Hücreli Akciğer Kanseri	4 (5)		
Karsinoid	5 (6)		
Metastatik nodüllerde primer akciğer kanseri odağı			
Kolorektal kanser		36 (43)	
Baş boyun kanseri		8(10)	
Kas iskelet sistemi kanserleri		14(17)	
Diğerleri		25 (30)	

Not: Yaş ve lezyon çapı (minimum ve maksimum değerleri) hariç, parantez içinde verilenler hasta yüzdesidir. Bazı yüzdeler yuvarlama nedeniyle toplam 100'e ulaşmaz.

Tablo 2. Hasta gruplarında BT özelliklerinin sıklığının karşılaştırılması

	Primer akciğer kanseri (n=85)	*Pulmoner metastaz (n=83)*	*p*
Nodül Dansitesi	11	46	.837
Kontrastlı incelemede MAV	.2665	.2295	.069
Hava Bronkogramı Varlığı	26 (31)	4 (5)	<.001
Spiküle Kenar Varlığı	48 (57)	16 (19)	<.001
Kavitasyon Varlığı	17 (20)	6 (7)	.016
Plevral/Fissürel Çekinti Varlığı	50 (59)	31 (37)	.005
Vasküler Konverjans Varlığı	39 (46)	19 (23)	.002
Doubling Time	1234	122	<.001
Metastatik Lenf Nodu Varlığı	27 (32)	10 (12)	.002
Lobüle Kenar Varlığı	30 (35)	30 (36)	.908
Düzgün Kenar Varlığı	8 (9)	38 (46)	<.001

Not: Nodül dansitesi ve Doubling time (hacimsel ikiye katlanma süresi) hariç, parantez içinde verilenler hasta yüzdesidir. Bazı yüzdeler yuvarlama nedeniyle toplam 100'e ulaşmaz.

S-25

SUBSOLİD AKCİĞER NODÜLLERİNDE İNVAZİVLİĞİ GÖSTEREN BİLGİSAYARLI TOMOGRAFİ BULGULARI

Ahmet Serhat Yetkin[1], Ayşegül Gürsoy Çoruh[1], Çağlar Uzun[1], Cüneyt Yamak[1], Bülent Mustafa Yenigün[2], Serpil Sak[3], Ayten Kayı Cangır[2]

[1]Ankara Üniversitesi Tıp Fakültesi, Radyoloji Ana Bilim Dalı, Ankara
[2]Ankara Üniversitesi Tıp Fakültesi, Göğüs Cerrahisi Ana Bilim Dalı, Ankara
[3]Ankara Üniversitesi Tıp Fakültesi, Patoloji Ana Bilim Dalı, Ankara

Amaç: Bu çalışmanın amacı, cerrahi olarak rezeke edilmiş subsolid akciğer nodüllerinde (SSN), patolojik invazivliği öngö-

ren klinik ve bilgisayarlı tomografi (BT) bulgularını saptamak, bu belirteçlerle bir öngörü modeli oluşturmak ve özellikle saf buzlu cam nodülleri (SBCN) alt grubuna özgü risk faktörlerini tanımlamaktır.

Yöntem: Çalışmaya, 2012-2025 yılları arasında opere edilen ve patolojisi adenokarsinom spektrumunda (atipik adenomatöz hiperplazi [AAH], adenokarsinoma in situ [AİS], minimal invaziv adenokarsinom [MIA], invaziv adenokarsinom [İAK]) olan 181 hastaya ait 181 SSN (106 SBCN, 75 kısmi solid) dahil edildi. Nodüllerin kantitatif (boyut, atenüasyon) ve kalitatif (morfolojik) özellikleri değerlendirildi. İnvazivliğin bağımsız belirteçleri çok değişkenli lojistik regresyon analizi ile belirlendi.

Bulgular: Çalışma popülasyonunun %75,7'si invaziv grupta (MIA ve İAK) saptandı. Tüm kohort için çok değişkenli analizde invazivliğin bağımsız belirteçleri; ortalama atenüasyonun -481 Hounsfield Unit (HU) değerinden yüksek olması (Odds Oranı [OR]: 5,122; p<0,001), bronşiyal distorsiyon (OR: 4,493; p=0,002), plevral çekinti (OR: 4,037; p=0,017), sigara öyküsü (OR: 3,433; p=0,007) ve boyutun >10 mm olması (OR: 2,907; p=0,026) olarak bulundu. SBCN alt grubunda (n=106) ise; bronşiyal distorsiyon (OR: 5,1; p=0,005), sigara öyküsü (OR: 4,2; p=0,006), ortalama atenüasyonun -538 HU'dan yüksek olması (OR: 3,7; p=0,011) ve boyutun >11,5 mm olması (OR: 3,6; p=0,016) bağımsız risk faktörleriydi. AAH'den İAK'ye giden süreçte boyut ve dansitede kademeli artış izlendi (p<0,001).

Sonuç: SSN'lerin yönetiminde tek bir bulgu yerine çok değişkenli yaklaşım üstündür. Özellikle solid komponent içermeyen SBCN'lerde 11,5 mm'den büyük boyut, -538 HU'dan yüksek dansite, bronşiyal distorsiyon ve sigara öyküsü varlığı invazivlik açısından yüksek riski işaret etmektedir ve cerrahi planlamayı yönlendirebilir.

Anahtar kelimeler: Bilgisayarlı Tomografi, İnvaziv Adenokarsinom, Subsolid Nodüller

Subsolid Nodüllerde Değerlendirilen Morfolojik Belirteçler

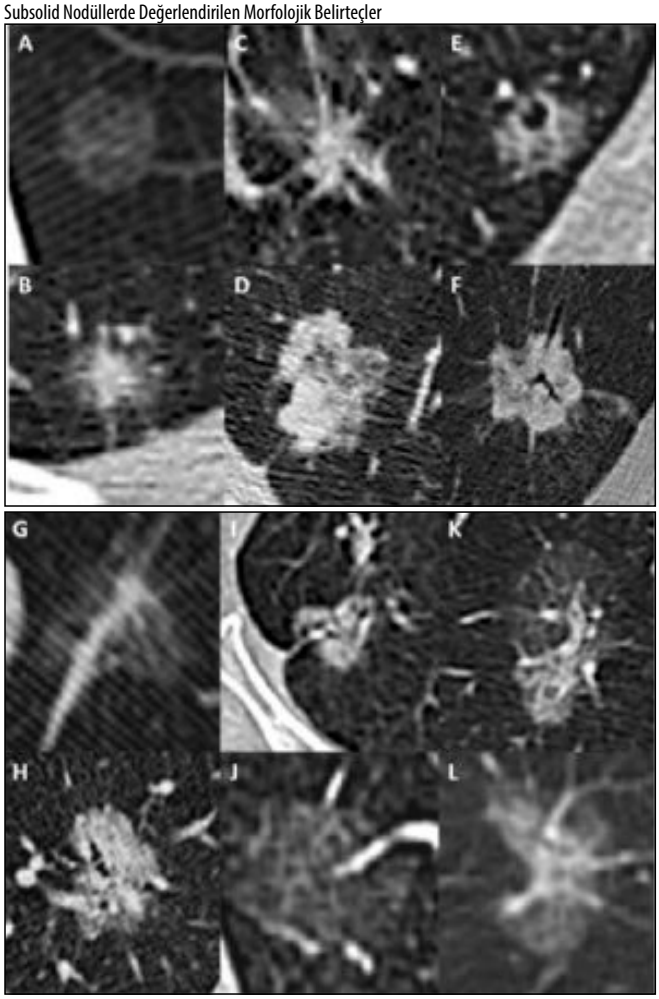

Şekil 1. A-L, İnce kesit BT görüntülerinde, bu çalışmada değerlendirilen temel radyolojik nodül tiplerine ve morfolojik bulgulara örnekler gösterilmektedir. (A) 58 yaşındaki kadın hastada SBCN örneği. Nodül dansitesi, alttaki parankimal yapıları gizlememektedir. (B) 62 yaşındaki erkek hastada KSN örneği. Nodül, buzlu cam zemin üzerinde santral yerleşimli solid bir komponent içermektedir. (C) 67 yaşındaki erkek hastada İAK tanılı nodülde Spiküle Kontur. Nodül kenarından çevre akciğer parankimine uzanan ince, ışınsal çizgisel uzantılar izlenmektedir. (D) 71 yaşındaki kadın hastada İAK tanılı nodülde Lobüle Kontur. Nodül kenarı, farklı büyüme hızlarına bağlı ondülan (dalgalı) bir görünüm sergilemektedir. (E) 59 yaşındaki kadın hastada MİA tanılı nodülde Vakuol Bulgusu. Nodül içerisinde milimetrik, yuvarlak, fokal hava dansitesinde alan ("bubble-like lucency") mevcuttur. (F) 66 yaşındaki erkek hastada İAK tanılı nodülde Hava Bronkogramı. Nodül tarafından çevrelenmiş veya içinden geçen, hava dolu bronşiol lümeni görülmektedir. (G) 63 yaşındaki kadın hastada İAK tanılı nodülde Vasküler Distorsiyon. Nodül içerisindeki vasküler yapıda düzensizlikler dikkati çekmektedir. (H) 70 yaşındaki erkek hastada İAK tanılı nodülde Bronşial Distorsiyon. Nodül içerisindeki bronş invaze edilerek düzensizleştirilmiş ve daraltılmıştır. (I) 57 yaşındaki erkek hastada İAK tanılı nodülde Plevral Çekinti. Periferik yerleşimli nodül, komşu visseral plevrayı kendine doğru çekerek girintilenmeye neden olmaktadır. (J) 68 yaşındaki kadın hastada İAK tanılı nodülde Retikülasyon Bulgusu. Nodül iç yapısında, kalınlaşmış interstisyel septalara karşılık gelen ağ benzeri (retiküler) çizgilenmeler izlenmektedir. (K) 74 yaşındaki erkek hastada İAK tanılı nodülde Heterojenite. Nodül iç dansitesi homojen olmayıp, farklı atenüasyon değerlerine sahip alanlar bir arada bulunmaktadır. (L) 55 yaşındaki kadın hastada MİA tanılı nodülde Ark Konkav Bulgusu. Nodülün komşu damar ile olan ara yüzünde içbükey (konkav) bir sınır tanımlanmaktadır.

Tablo 1. İnvazivliğin Bağımsız Belirteçleri için Çok Değişkenli Lojistik Regresyon Analizi

Değişken	*p Değeri*	*Odds Oranı (OR)*	*%95 Güven Aralığı (CI)*
Ortalama Atenüasyon > -481 HU	<0,001	5,122	2,089 - 12,559
Bronşiyal Distorsiyon	0,002	4,493	1,708 - 11,814
Plevral Çekinti	0,017	4,037	1,289 - 12,645
Sigara Kullanımı	0,007	3,433	1,403 - 8,400
Lezyon Boyutu > 10 mm	0,026	2,907	1,137 - 7,431

Tablo 2. Saf Buzlu Cam Nodüllerinde İnvazivliğin Bağımsız Belirteçleri (Çok Değişkenli Lojistik Regresyon)

Değişken	*p Değeri*	*Odds Oranı (OR)*	*%95 Güven Aralığı (CI)*
Bronşiyal Distorsiyon	0,005	5,1	2,2 - 20,6
Sigara Kullanımı	0,007	4,2	1,5 - 11,5
Ortalama Atenüasyon > -538 HU	0,011	3,7	1,3 - 10,5
Lezyon Boyutu > 11,5 mm	0,016	3,6	1,2 - 10,4

S-26

MALİGN MEZENKİMAL TÜMÖRLERDE AKCİĞER METASTAZEKTOMİSİ: 24 VAKAYA AİT KLİNİK DENEYİM VE HİSTOPATOLOJİK ANALİZ

Mustafa Kalkan, Hakan Nomenoğlu, Seyhan Özkan Us, Hüseyin Çakmak, Muhammet Ali Beyoğlu, Göktürk Fındık

Dr. Abdurrahman Yurtaslan Ankara Onkoloji E.A.H. Göğüs Cerrahisi Kliniği

Giriş ve Amaç: Malign mezenkimal tümörler, agresif biyolojik davranışları ve erken dönemde gelişen akciğer hematojen metastaz potansiyelleri nedeniyle oldukça yüksek mortalite oranlarına sahip bir neoplazi grubudur. Sarkomlarda sistemik kemoterapiye yanıtın kısıtlı olması, akciğer metastazektomisini multimodal tedavinin en kritik basamaklarından biri haline getirmiştir. Ancak metastatik hastaların yönetimi; tümörün histolojik tipi, metastazsız geçen süre, lezyon çapı gibi birçok değişkene bağlıdır.

Çalışmamızın amacı, kliniğimizde akciğer metastazektomisi uygulanan malign mezenkimal tümörlü hastaların klinik parametrelerini analiz ederek; sağkalımı etkileyen prognostik faktörleri literatür eşliğinde değerlendirmek ve klinik tecrübelerimizi sunmaktır.

Bulgular: Çalışmaya 2019-2026 tarihleri arasında kliniğimizde opere edilen 24 hasta dahil edildi. Hastaların 15'i kadın, 9'u erkekti, yaş ortalaması 39,4 ± 13,8 (dağılım: 19-71) olarak saptandı. Primer odak dağılımı incelendiğinde en sık femur (n=6) yerleşimi izlendi; bunu sırasıyla uterus/endometrium (n=4), gluteus (n=2) ve diğer lokasyonlar (toraks, aksilla, pelvis, skapula, humerus, el, supraklavikular bölge, ayak, diz ve batın içi) takip etmekteydi.

Primer tümör tanısı ile metastazektomi arasında geçen ortalama süre 45,5 ay (dağılım: 2-144 ay) olarak hesaplandı. Cerrahi prosedürler incelendiğinde; 1 hastaya (%4,2) pnömonektomi, 5 hastaya (%20,8) lobektomi uygulanırken, hastaların büyük çoğunluğuna (18 hasta, %75) parankim koruyucu yaklaşım olan wedge rezeksiyon uygulandığı görüldü. Yedi hastada (%29,1) akciğer metastazektomisiyle birlikte aynı seansta komşu organ (diyafragma, toraks duvarı, mediasten) rezeksiyonu gerçekleştirildi.

Radyolojik olarak 11 hastada (%45,8) bilateral metastaz saptandı. Serimizde cerrahi agresiflik dikkat çekici düzeyde olup; 10 hastaya ikinci kez, 1 hastaya üçüncü kez ve 1 hastaya beşinci kez akciğer metastazektomisi uygulandı. Bilateral metastaz saptanan 11 hastanın 10'una (%90,9) tekrarlayan (redo) metastazektomi uygulandığı görüldü.

Ortalama lezyon çapı: 31,25 mm (9 – 95 mm), medyan değer: 24 mm olarak bulundu. Histopatolojik alt tipler incelendiğinde; en sık Osteosarkom (n=5) ve Sinoviyal Sarkom (n=4) izlendi. Diğer tanılar; İğsi (spindle) hücreli sarkom (n=4), Leiomyosarkom (n=3), Ewing sarkomu (n=2), Endometrial stromal sarkom (n=2), Pleomorfik sarkom (n=2), Kondrosarkom (n=1) ve Liposarkom (n=1) olarak dağılım gösterdi.

6 hastada (%25) eksitus izlendi. Eksitus olan olgularda metastazektomi sonrası ortalama sağkalım süresi 27,8 ± 17,2 ay (10-58 ay) olarak hesaplandı.

Sonuç: Malign mezenkimal tümörlerin akciğer metastazları, yüksek mortalite potansiyeli taşıyan ve onkolojik yönetimi zorlu bir antitedir. Serimizde izlenen veriler; bu hasta grubunda postoperatif dönemde yakın takibin ve sık radyolojik kontrolün, metastazların erken evrede yakalanması açısından kritik öneme sahip olduğunu göstermektedir. Uygun vakalarda redo-metastazektomi ve ek organ rezeksiyonlarını içeren genişletilmiş prosedürlerin uygulanması, cerrahi sınırların zorlanabildiğini ve bu agresif cerrahinin sağkalıma katkı sağladığını kanıtlamaktadır. Sonuç olarak; parankim koruyucu cerrahi prensiplerine sadık kalınarak yapılan metastazektomiler, multimodal tedavinin en etkin basamağı olmaya devam etmektedir.

Anahtar kelimeler: metastazektomi, malign mezenkimal tümör, akciğer

Tablo 1. Metastazektomi uygulanan akciğer lezyonlarının patolojik alt tip dağılımları

Alt Tip	*Olgu Sayısı*
OSTEOSARKOM	5
SİNOVİYAL SARKOM	4
İĞSİ HÜCRELİ SARKOM	4
LEİOMYOSARKOM	3
EWİNG SARKOMU	2
ENDOMETRİAL STROMAL SARKOM	2
PLEOMORFİK SARKOM	2
KONDROSARKOM	1
LİPOSARKOM	1

S-28

İNFLAMATUAR İNDEKSLER PNÖMONEKTOMİDE MORTALİTEYİ ÖNGÖREBİLİR Mİ?

Fulden Haşimoğlu[1], Yusuf Kahya[2], Süleyman Gökalp Güneş[2], Bülent Mustafa Yenigün[2], Murat Özkan[2], Cabir Yüksel[2], Serkan Enön[2], Ayten Kayı Cangır[2], Hakan Kutlay[2], Rıfat Murat Akal[2]

[1]Mardin Kızıltepe Devlet Hastanesi, Mardin
[2]Ankara Üniversitesi Tıp Fakültesi, Göğüs Cerrahisi Ana Bilim Dalı, Ankara

Amaç: Pnömonektomi akciğer kanserinde küratif cerrahi amaçlanan ancak aynı zamanda fizyopatolojik olarak önemli değişikliklere neden olan bir prosedürdür. Pnömonektomi planlanan vakalarda yüksek morbidite ve mortalite oranları nedeniyle hasta seçimi kritik önem taşımaktadır. Literatürde preoperatif dönemdeki laboratuvar ölçümleriyle hesaplanan ve sistemik inflamasyonun bir göstergesi olarak kullanılan inflamatuar indekslerin kanser prognozunu ve sağkalımı öngördüğü gösterilmiştir. Bu çalışmada pnömonektomi uygulanan küçük hücreli dışı akciğer kanseri hastalarında mortaliteyi öngörebilmek için inflamatuar indekslerin kullanılabilirliği araştırılmıştır.

Gereç-Yöntem: Ocak 2012 ile Şubat 2024 tarihleri arasında KHDAK nedeniyle pnömonektomi uygulanan toplam 151 hastanın preoperatif dönemdeki laboratuvar sonuçlarından SII (systemic immune inflammation index), PLR (platelet to lymphocyte

ratio), HALP (hemoglobin-albumin-lymphocyte-platelet score), ALI (advanced lung cancer inflammation index), PNI (prognostic nutritional index) değerleri hesaplanarak sağkalım süresiyle ilişkisi değerlendirildi. İstatistiksel analiz IBM SPSS for Windows 20.0 (SPSS Inc. Chicago, IL) programı ile yapıldı ve p<0,05 anlamlı kabul edildi. İnflamatuar indeks değerleri ile sürekli değişkenler arasındaki ilişkiler Spearman's korelasyon katsayısı ile incelendi. Mortaliteyi öngörmedeki tanısal performans ROC eğrisi altında kalan alan (AUC) ile değerlendirildi ve en iyi kesim noktası Youden's indeksi kullanılarak hesaplandı.

Bulgular: Çalışmaya toplamda 151 hasta dahil edildi. Hastaların yaş ortalaması 60,21±7,94 yıl (38–76) idi. Hastaların %90,7'si erkekti, %58,9'unun pnömonektomi tarafı sol, %71,5'inin tanısı skuamöz hücreli karsinomdu. Hastaların %41,1'inde evre 2B hastalık vardı ve %30,5'i T2a iken %61,6'sı N1 evreydi. Ortalama takip süresi 72,87±50,02 ay (1–162) olup ortalama genel sağkalım 108,8 ay iken ortalama hastanede kalış süresi 8,42±6,69 gün (3–65) olarak bulundu. Hastaların %54,3'ünün modifiye Clavien Dindo sınıflamasına göre grade 1 komplikasyona sahip olduğu ve hastaların %12,2'sinde bronkoplevral fistül (BPF) geliştiği saptandı. Sağkalım analizinde SII, PLR, HALP, ALI değerlerinin mortaliteyle anlamlı ilişkisi saptanmazken, PNI değerinin mortaliteyle istatistiksel olarak anlamlı ilişkisi olduğu görüldü (p=0,012). Azalan PNI değeriyle birlikte mortalitenin arttığı izlendi ve yapılan ROC analizinde PNI için eşik değer 41,5 olarak hesaplandı. Bununla birlikte; yaş arttıkça, kitleye ait SUVmax değeri arttıkça, patolojik evre ve T evresi arttıkça PNI değerinin azaldığı görüldü. (Sırasıyla; r=-0.162 p=0,047, r=-0.185 p=0,025, r=-0.199 p=0,014, r=-0.290 p<0.001) İnflamatuar indeksler ile patolojik tanı, N evresi, STAS varlığı, visseral plevra invazyonu, lenfovasküler invazyon ve perinöral invazyonun anlamlı ilişkisi saptanmadı. Ayrıca indekslerin hastanede yatış süresi, komplikasyon ve BPF ile anlamlı ilişkisinin olmadığı görüldü.

Sonuç: İnflamatuar indeksler prognoz ve sağkalımı belirlemede kullanılabilecek kolay ulaşılabilen ve düşük maliyetli belirteçlerdir. Çalışmamızda KHDAK nedeniyle pnömonektomi uygulanan hastalarda mortaliteyi öngörmede PNI değerinin diğer inflamatuar indekslere göre daha üstün olduğu görülmüş olup PNI değeri hasta seçimine ve klinik karar verme sürecine katkı sağlayabilir.

Anahtar kelimeler: inflamatuar belirteçler, pnömonektomi, sağkalım analizi

Tablo 1: Hastaların özellikleri

n=151	Mean±SD Median (Min-Max
Yaş (yıl)	60.21±7.94 60 (38-76)
PET tutulumu kitle suvmax	16.78±7.73 15.4 (0-46.5)
	n / %
Cinsiyet	
Kadın	14 / 9.3
Erkek	137 / 90.7
Pnömonektomi tarafı	
Sağ	62 / 41.1
Sol	89 / 58.9
Tanı	
Skuamöz hücreli karsinom	108 / 71.5
Adenokarsinom	25 / 16.6
Diğer	18 / 11.9
Patolojik evre	
1A3	2 / 1.3
1B	16 / 10.6
2A	7 / 4.6
2B	62 / 41.1
3A	54 / 35.8
3B	10 / 6.6
T evre	
1c	7 / 4.6
2a	46 / 30.5
2b	30 / 19.9
3	43 / 28.5
4	25 / 16.6
N evre	
0	37 / 24.5
1	93 / 61.6
2a	15 / 9.9
2b	6 / 4.0
STAS (n=55)	
0	39 / 70.9
1	16 / 29.1
VPI	
0	103 / 68.2
1	13 / 8.6
2	22 / 14.6
3	13 / 8.6
LVI (n=86)	
0	34 / 39.5
1	52 / 60.5
Perinöral invazyon (n=92)	
0 (yok)	48 / 52.2
1 (var)	44 / 47.8

Tablo 3: İnflamatuar indeks değerlerinin mortalite durumu ile karşılaştırmaları

	Yaşıyor (n=94) Mean ± SD Median (Min-Maks) IQR	Eksitus (n=57) Mean ± SD Median (Min-Maks) IQR	p
SII	981.47±747.82 (569.72-1133.54) 787.62 (254.97-5902.22)	1048.97±1094.70 818.40 (170.20-7339.43) (552.31-1162.56)	0.884 [b]
PLR	163.43±80.69 134.77 (57.95-462.22) 112.43-201.29)	167.05±132.36 142.22 (37.0-965.71) (97.27-190.58)	0.543 [b]
HALP	42.31±20.14 38.77 (5.30-106.89) (27.37-53.22)	44.08±28.47 39.05 (0.86-165.41) (27.89-60.61)	0.946 [b]
ALI	40.36±20.54 36.42 (3.97-105.03) (25.23-51.55)	36.70±20.30 33.64 (1.06-88.98) (22.63-45.93)	0.266 [b]
PNI	40.14±4.44 41.01 (25.0-49.01) (37.01-43.26)	37.60±7.19 38.01 (1.01-51.02) (36.01-41.01)	**0.012** [b]

a: Bağımsız gruplarda t test (Independent Samples t test)
b:Mann Whitney U test

S-30

KÜÇÜK HÜCRELİ DIŞI AKCİĞER KANSERİNDE ALBÜMİN/ ALKALEN FOSFATAZ ORANININ (AAPR) PROGNOSTİK DEĞERİ

Fatma Seven Atmaca[1], Sevinç Sarınç[2], Deniz Köksal[2], Hasan Çağrı Yıldırım[3], Sevilay Karahan[4], Sılam Yeşilyurt[5], Elif Babaoğlu[6], Sadettin Kılıçkap[7]

[1]Gazimağusa Devlet Hastanesi, Göğüs Hastalıkları Bölümü, Kıbrıs
[2]Hacettepe Üniversitesi Tıp Fakültesi, Göğüs Hastalıkları Ana Bilim Dalı, Ankara
[3]Ege Üniversitesi Tıp Fakültesi, Medikal Onkoloji Bilim Dalı, İzmir
[4]Hacettepe Üniversitesi Tıp Fakültesi, Biyoistatistik Ana Bilim Dalı, Ankara
[5]Sincan Eğitim Araştırma Hastanesi, Göğüs Hastalıkları Bölümü, Ankara
[6]Atılım Üniversitesi Tıp Fakültesi, Göğüs Hastalıkları Ana Bilim Dalı, Ankara
[7]İstinye Üniversitesi Tıp Fakültesi, Medikal Onkoloji Bilim Dalı, İstanbul

Giriş-Amaç: Akciğer kanseri, dünya genelinde kansere bağlı mortalitenin başlıca nedenidir ve küçük hücreli dışı akciğer kanserinde (KHDAK) prognoz, terapötik gelişmelere rağmen halen sınırlıdır. Bu durum, hastalık seyrini öngörebilecek güvenilir ve kolay erişilebilir biyobelirteçlere olan ihtiyacı artırmaktadır. Serum albumini ve alkalen fosfataz (ALP) düzeylerinin oranlanmasıyla elde edilen albumin/alkalen fosfataz oranı (AAPR), hepatoselüler karsinom başta olmak üzere çeşitli solid tümörlerde bağımsız bir prognostik belirteç olarak bildirilmiştir. Bu çalışmada, KHDAK hastalarında AAPR'nin klinikopatolojik özellikler ve sağkalım üzerindeki prognostik etkisinin değerlendirilmesi amaçlanmıştır.

Yöntem: Ocak 2012–Mayıs 2022 tarihleri arasında merkezimizde KHDAK tanısı ile izlenen erişkin hastalar çalışmaya dahil edildi. Demografik ve klinik özellikler, laboratuvar parametreleri, radyolojik, histopatolojik ve moleküler-genetik bulgular ile uygulanan tedavilere ilişkin veriler hastane elektronik kayıt sisteminden retrospektif olarak elde edildi. AAPR'nin genel sağkalımı (GSK) öngörmedeki performansı Receiver Operating Characteristic (ROC) analizi ile değerlendirildi. GSK ve progresyonsuz sağkalım (PSK) ile ilişkili prognostik faktörler çok değişkenli Cox regresyon analizi kullanılarak incelendi.

Bulgular: Çalışmaya toplam 306 hasta [219 (%71,6) erkek, 87 (%28,4) kadın] dahil edildi. Hastaların yaş ortalaması 64,7±10,2 yıl, ortalama tanı yaşı ise 61±10,3 yıl idi. ROC analizinde AAPR'nin GSK'yı öngörmede anlamlı performans gösterdiği saptandı (AUC: 0,622; %95 GA: 0,558–0,687; p<0,001). Eşik değer <=0,44 olarak alındığında mortaliteyi öngörmede duyarlılık %60,6, özgüllük %60,2, PPv %75 ve NPV %43,7 bulundu. Hastaların %53,6'sında tanı anında AAPR düşüktü. Düşük AAPR'ye sahip hastalarda ileri evre hastalık oranı daha yüksek (p=0,003) ve CRP düzeyleri anlamlı derecede artmıştı (p<0,001). Medyan 2,98 yıllık takipte 5 yıllık GSK %36,2 ve ve PSK %22,2 idi. Çok değişkenli analizde. Çok değişkenli analizde >=65 yaş, erkek cinsiyet, ECOG 2–3, AAPR <=0,44, evre III–IV hastalık ve birinci basamak tedaviye yanıtsızlık GSK için bağımsız risk faktörleri olarak saptandı (tüm p<0,05). PSK açısından ise ECOG 2–3, ileri evre ve tedaviye yanıtsızlık bağımsız prediktörlerdi.

Sonuç: Bu çalışmada, AAPR'nin KHDAK hastalarında genel sağkalım için bağımsız bir prognostik belirteç olduğu gösterilmiştir. Düşük AAPR, ileri evre hastalık ve artmış sistemik inflamasyon ile ilişkili olup, kolay uygulanabilir ve maliyet-etkin bir risk sınıflama aracı olarak klinik pratiğe katkı sağlayabilir.

Anahtar kelimeler: Küçük hücreli dışı akciğer kanseri, albümin-alkalen fosfataz oranı, prognoz

S-31

AKCİĞERİN NON-MÜSİNÖZ ADENOKARSİNOMLARINDA IASLC HİSTOLOJİK DERECELENDİRME (GRADE) SİSTEMİ İLE MOLEKÜLER ALTERASYONLARIN KORELASYONU: 177 REZEKSİYON OLGUSUNUN NGS ANALİZİ

Pınar Bulutay[1], Fevziye Deniz Aslan[1], İbrahim Kulaç[1], Çisel Aydın Meriçöz[1], Suat Erus[2], Kadir Burak Özer[2], Ezgi Cesur[2], Serhan Tanju[2], Şükrü Dilege[2], Pınar Fırat[1]

[1]Koç Üniversitesi Tıp Fakültesi, Tıbbi Patoloji Ana Bilim Dalı, İstanbul
[2]Koç Üniversitesi Tıp Fakültesi, Göğüs Cerrahisi Ana Bilim Dalı, İstanbul

Giriş-Amaç: Akciğer adenokarsinomu (AA) moleküler ve morfolojik açıdan yüksek heterojenite gösteren bir tümördür. IASLC tarafından önerilen yeni histolojik derecelendirme (grade) sisteminin prognostik değeri kanıtlanmış olsa da, bu sistemin yeni nesil dizileme (NGS) ile saptanan sürücü mutasyon profilleriyle ilişkisi üzerine veriler halen sınırlıdır.

Bu çalışma, rezeke edilen non-müsinöz AA olgularında histolojik derece ile moleküler alterasyonlar arasındaki ilişkiyi ortaya koymayı ve bu verilerin kişiselleştirilmiş tedavi yönetimindeki potansiyel rolünü değerlendirmeyi amaçlamaktadır.

Yöntem: Çalışmaya 2022–2026 yılları arasında iki merkezde opere edilen, neoadjuvan tedavi almamış, histopatolojik olarak non-müsinöz AA tanısı alan ve NGS analizi yapılmış 177 olgu dahil edildi. Olgular, baskın büyüme paterni ve yüksek dereceli (solid/mikropapiller) komponent varlığına göre IASLC üçlü derecelendirme sistemine göre (G1, G2, G3 olarak) sınıflandırıldı.

Bulgular: Tüm seride en sık izlenen mutasyonlar; KRAS (%35.6), EGFR (%25.4) ve TP53 (%28) idi. KRAS Mutasyonları içinde G12C (%44) baskınken, EGFR mutasyonlarında Ekzon 19 delesyonu (%45) ilk sırada yer aldı. Saptanan diğer moleküler alterasyonların dağılımı tablo-1 de detaylı olarak gösterilmiştir.

Olguların %18.6'sı (n=33) G1, %36.7'si (n=65) G2,%44.6'sı (n=79) G3 olarak saptandı. Grade bazlı moleküler analizde; G3 tümörlerde KRAS mutasyon prevelansının (p=0.013); G1 ve G2 olgulara kıyasla istatistiksel olarak anlamlı düzeyde yüksek olduğu izlendi. G3 tümör grubunda saptanan bu KRAS hakimiyetine, vakaların %25'inde eşlik eden TP53 ko-mutasyon birlikteliği yüksek dereceli morfolojiyi moleküler düzeyde de teyit etmektedir.

Buna karşılık; EGFR mutasyon oranının G1 ve G2 tümörlerde yoğunlaştığı, G3 tümör grubuna göre istatistiksel olarak anlamlı şekilde daha sık olarak izlendiği saptanmıştır (p<0.001) (Tablo-2).

Serimizde saptanan diğer moleküler alterasyonlar (ALK, ROS, RET gibi daha nadir mutasyonlar) sayıca sınırlı olduğundan, bu varyantların histolojik grade ile ilişkileri istatistiksel olarak değerlendirilememiştir.

Sonuç: Bulgularımız, IASLC derecelendirme sisteminin yalnızca morfolojik bir sınıflandırma olmadığını, aynı zamanda tümörün biyolojik agresifliğini belirleyen moleküler profille güçlü bir korelasyon gösterdiğini kanıtlamaktadır. Özellikle G3 tümörlerde izlenen yüksek KRAS ve TP53 birlikteliği, bu grubun moleküler olarak da daha agresif bir fenotipe sahip olduğunu desteklemektedir.

Rezeke AA olgularında histolojik derecelendirme ile NGS verilerinin entegrasyonunun, adjuvan dönemde risk stratifikasyonunda ve uygulanacak kişiselleştirilmiş adjuvan tedavi stratejilerinin belirlenmesinde kritik öneme sahip olduğunu desteklemektedir.

Anahtar kelimeler: Akciğer adenokarsinomu, KRAS, NGS

Tablo 1. Moleküler alterasyonların sıklık dağılımı

Moleküler Alterasyon tipi	*Vaka sayısı (177)*	*%*
KRAS	63	% 35.6
EGFR	45	% 25.4
TP53	50	% 28
BRAF	7	% 4
ALK	4	% 2.3
MET exon 14	4	% 2.3
ROS1	4	% 2.3
APC	3	% 1.7
ATM	3	% 1.7
RET	3	% 1.7
PIK3CA	5	% 2.8
ERBB2 mut	2	% 1.1
NRAS	2	% 1.1
CTNNB1	2	% 1.1
NTRK	1	% 0.6

Tablo 2. KRAS, EGFR ve TP53 mutasyonlarının histolojik derece ile ilişkisi

Mutasyon tipi	*IASLC Grade-1 %(n)*	*IASLC Grade-2 %(n)*	*IASLC Grade-3 %(n)*	*p (G1+G2 / G3)*
KRAS	%27 (9)	%28 (18)	%45 (36)	0.013
EGFR	%36 (12)	%35 (23)	%13 (10)	<0.01
TP53	%3 (1)	%25 (16/65)	%42 (33)	
TP53 ko-mutasyon				
KRAS + TP53	%0 (0/9)	%11 (2/18)	%25 (9/36)	

S-32

NADİR GÖRÜLEN KÜÇÜK HÜCRELİ DIŞI AKCİĞER KANSERİ NRAS-MUTASYONU: TEK MERKEZ GERÇEK YAŞAM VERİLERİ

Berna Kömürcüoğlu[1], Duygu Ateş[2], Sema Ertürk[3], Ali Hakan Çermik[2], Ömer Faruk Sari[1]

[1]SBU İzmir Tıp Fakültesi Göğüs Hastalıkları Ana Bilim Dalı
[2]SBU İzmir Dr Suat Seren Göğüs Hastalıkları Hastanesi Patoloji Birimi
[3]SBU İzmir Dr Suat Seren Göğüs Hastalıkları Hastanesi Medikal Onkoloji Kliniği

Amaç: NRAS mutasyonları akciğer kanserinde nadir görülmekte olup bildirilen sıklığı genellikle %1–3 arasındadır (1,2). RAS ailesi onkogenleri hücresel proliferasyon ve MAPK sinyal yolaklarının düzenlenmesinde merkezi rol oynamaktadır (1,6). Düşük prevalansı nedeniyle NRAS-mutant akciğer kanserinin klinik özelliklerine ilişkin gerçek yaşam verileri sınırlıdır. Bu çalışmada geniş bir tek merkez kohortunda NRAS mutasyon sıklığının ve klinikopatolojik özelliklerin değerlendirilmesi amaçlandı.

Yöntem: 2022–2024 yılları arasında merkezimizde NRAS mutasyonu açısından taranan hastalar retrospektif olarak incelendi. Toplam 345 hasta moleküler analizden geçti. Primer kolon kanseri olan bir hasta çalışma dışı bırakılarak 344 akciğer kanseri hastası analize dahil edildi. NRAS mutasyon analizi tanı sırasında alınan FFPE doku örneklerinde, codon 12, 13, 59, 61 ve 146'yı hedefleyen gerçek zamanlı PCR tabanlı validasyonu yapılmış bir yöntem ile gerçekleştirildi. Demografik ve klinik veriler hasta kayıtlarından elde edildi ve tanımlayıcı istatistikler kullanıldı.

Bulgular: 344 akciğer kanseri hastasının 11'inde (%3.2) NRAS mutasyonu saptandı. Bu oran literatürde bildirilen sıklıkların üst sınırıyla uyumludur (1,2,4). NRAS-mutant hastaların yaş ortalaması 69.1 ± 7.2 yıl (61–86) idi ve hastaların %83.3'ü erkekti. Olguların 6'sı adenokarsinom, 5'i skuamöz hücreli karsinom alt tipindeydi. Literatürde NRAS mutasyonlarının daha çok adenokarsinom alt tipinde bildirildiği belirtilmekle birlikte (2,4), çalışmamızda histolojik dağılımın dengeli olduğu gözlenmiştir. Mutasyonların %81.8'i codon 61, %18.2'si codon 13 bölgesinde yer almaktaydı; NRAS-mutant akciğer kanserlerinde codon 61 baskınlığı daha önce de bildirilmiştir (2,8). Takip sürecinde hastaların %58.3'ünde progresyon gelişti ve %58.3'ünde mortalite kaydedildi. Hastaların büyük çoğunluğunda sigara öyküsü mevcuttu; RAS mutasyonlarının sigara ile ilişkili mutasyon spektrumlarıyla bağlantılı olduğu bilinmektedir (6,7).

Sonuç: Geniş bir gerçek yaşam kohortunda NRAS mutasyon sıklığı literatürde bildirilen oranların üst sınırıyla uyumludur (1,2). Adenokarsinom ve skuamöz hücreli karsinom arasında dengeli dağılım ve codon 61 baskınlığı, NRAS-mutant tümörlerin biyolojik olarak farklı bir alt grup olabileceğini düşündürmektedir. Bu bulguların doğrulanması için çok merkezli çalışmalara ihtiyaç vardır.

Anahtar kelimeler: küçük hücreli dışı akciğer kanseri, NRAS mutasyonu

S-33

KRAS MUTASYON ALT TİPLERİNİN KÜÇÜK HÜCRELİ DIŞI AKCİĞER KANSERİNDE SAĞKALIM ÜZERİNE ETKİSİ: TEK MERKEZLİ GERÇEK YAŞAM VERİSİ ANALİZİ

Duygu Ateş[1], Merve Ayık Türk[2], Mücahit Fidan[3], Sema Ertürk[4], Bilge Salık[5], Berna Kömürcüoğlu[5]

[1]SBÜ. Dr Suat Seren GHCEAH Patoloji
[2]SBÜ.İzmir Bayraklı Şehir Hastanesi Göğüs Hastalıkları Anabilimdalı
[3]SBÜ.Buca Seyfi Demirsoy EAH Göğüs Hastalıkları Departmanı
[4]SBÜ.Dr Suat Seren GHCEAH Medikal Onkoloji
[5]SBÜ.Dr Suat Seren GHCEAH Göğüs Hastalıkları

Amaç: KRAS mutasyonları, non-small cell akciğer kanserinde (NSCLC) en sık görülen onkojenik değişiklikler arasında yer almakta olup özellikle adenokarsinom alt tipinde %20–30 oranında bildirilmektedir (1,2). Son yıllarda KRAS G12C inhibitörlerinin klinik pratiğe girmesiyle birlikte bu yolak yeniden önem kazanmıştır (3). Bununla birlikte KRAS mutasyonlarının prognostik değeri literatürde çelişkili sonuçlar göstermekte ve çoğu çalışmada alt tip analizi yeterince ayrıntılı yapılmamaktadır (4). Bu çalışmada KRAS mutasyon alt tiplerinin genel sağkalım (OS) ve progresyonsuz sağkalım (PFS) üzerindeki etkisinin değerlendirilmesi amaçlandı.

Yöntem: Tek merkezde takip edilen, histopatolojik olarak doğrulanmış 365 NSCLC hastası retrospektif olarak analiz edildi. Klinik, patolojik, tedaviye ilişkin ve moleküler veriler hasta kayıtlarından elde edildi. KRAS mutasyon durumu ve alt tip dağılımı rutin moleküler tanı yöntemleri ile belirlendi. OS ve PFS Kaplan–Meier yöntemi ile analiz edildi; gruplar log-rank testi ile karşılaştırıldı. Olası prognostik değişkenler tek ve çok değişkenli Cox regresyon modelleri ile değerlendirildi.

Bulgular: Toplam 75 hastada (%20,5) KRAS mutasyonu saptandı. KRAS mutasyon varlığı tek başına değerlendirildiğinde OS ve PFS ile anlamlı ilişki gösterilmedi. Ancak alt tip analizinde prognostik heterojenite gözlendi. KRAS kodon 59 mutasyonları tek değişkenli analizde daha kısa progresyonsuz sağkalım ile anlamlı şekilde ilişkili bulundu (p = 0,019). Bu alt tip için genel sağkalım açısından istatistiksel olarak anlamlı fark izlenmedi (p = 0,129).

Sonuç: Gerçek yaşam verilerine dayalı bu analiz, NSCLC'de KRAS mutasyonlarının prognostik açıdan homojen olmadığını

göstermektedir. Özellikle kodon 59 mutasyonlarının erken hastalık progresyonu ile ilişkili bulunması, KRAS alt tiplerinin ayrı ayrı değerlendirilmesinin risk sınıflandırması ve izlem stratejileri açısından önem taşıyabileceğini düşündürmektedir. Bulguların daha geniş ve çok merkezli kohortlarda doğrulanması gerekmektedir.

Kaynaklar

1. Dogan S, Shen R, Ang DC, et al. KRAS mutation distribution in lung adenocarcinoma. Clin Cancer Res. 2012.
2. Cancer Genome Atlas Research Network. Comprehensive molecular profiling of lung adenocarcinoma. Nature. 2014.
3. Skoulidis F, Li BT, Dy GK, et al. Sotorasib for lung cancers with KRAS G12C mutation. N Engl J Med. 2021.
4. Nadal E, Chen G, Prensner JR, et al. KRAS mutations in NSCLC: prognostic and predictive implications. Clin Lung Cancer. 2014.

Anahtar kelimeler: KRAS mutasyon, Küçük Hücreli Dışı Akciğer Kanseri, progresyonsuz sağkalım

S-34

METİLTİODİADENOZİN FOSFORİLAZ (MTAP) EKSİKLİĞİ GÖSTEREN KÜÇÜK HÜCRELİ DIŞI AKCİĞER KARSİNOMLARINDA (KHDAK) PD-L1 EKSPRESYON DÜZEYİ, *EGFR* VE *KRAS*'I KAPSAYAN ONKOJENİK MUTASYONLARI İLE İLİŞKİSİ

Melike Urgancı Gökpinar[1], Özgür Ekinci[1], Betül Öğüt[1], Mualla İlknur Gündüz[1], Mustafa Kılıçkap[2], Nalan Akyürek[1]

[1]Gazi Üniversitesi Tıp Fakültesi, Tıbbi Patoloji Anabilim Dalı, Ankara
[2]Ankara Üniversitesi Tıp Fakültesi, Kardiyoloji Anabilim Dalı, Ankara

Amaç: Metiltiodiadenozin Fosforilaz (MTAP), *CDKN2A* gen bölgesinin homozigot delesyonuyla, birçok kanser türünde ve küçük hücreli dışı akciğer karsinomlarında (KHDAK) ekspresyon kaybı gösteren enzimdir. MTAP kaybı, PRMT5 inhibitörleri gibi yeni nesil tedavi seçenekleri için potansiyel bir biyobelirteçtir. Çalışmamız, KHDAK olgularında MTAP eksikliği sıklığını belirlemeyi, bu eksikliğin *EGFR*, *KRAS*'ı da kapsayan mutasyonlar ve PD-L1 ekspresyon düzeyleri arasındaki ilişkiyi araştırmayı amaçlamaktadır.

Yöntem: Çalışmaya 2018-2025 yılları arasında Gazi Üniversitesi Tıbbi Patoloji Anabilim Dalı'nda KHDAK tanısı almış ve moleküler analizi yapılmış 1125 vaka dahil edilmiştir. MTAP durumu immünohistokimya (İHK) yöntemiyle değerlendirilmiştir. Olguların *EGFR*, *KRAS*, *BRAF*, *ALK*, *ROS1* mutasyon/rearanjman durumları ve PD-L1 (TPS) ekspresyon skorları moleküler patoloji rapor sonuçlarından alınmıştır.

Bulgular: KHDAK olgularındaki moleküler değişikliklerin dağılımı Tablo 1'de özetlenmiştir. MTAP durumu değerlendirilebilen 1043 olgunun 234'ünde (%22,4) ekspresyon kaybı saptanmıştır. MTAP kaybı gösteren vakaların 185'i (%79,1) adenokarsinom, 20'si (%8,5) skuamöz hücreli karsinom, 26'sı (%11,1) KHDAK-spesifiye edilemeyen, 3'ü (%1,3) diğer KHDAK tanısı almıştır. Gruplar arasında demografik veriler ve histopatolojik alt tipler açısından anlamlı fark izlenmemiştir. MTAP kaybı olan olgularda *EGFR* mutasyon oranı (%22,6), kaybı olmayanlara göre (%11,6) anlamlı derecede yüksek saptanmıştır (p=0.001). Bu ilişki tüm *EGFR* alt tiplerinde (tipik, atipik, T790M) gözlenmiştir. *KRAS*, *ALK*, *ROS1*, *BRAF* değişiklikleriyle MTAP ekspresyon durumu arasında anlamlı ilişki bulunmamıştır. MTAP kaybı olan olgularda düşük veya yüksek PD-L1 ekspresyon skoru (TPS %1-49 veya >=%50), MTAP korunan olgulara göre anlamlı derecede daha düşük oranda saptanmıştır (p=0.046) (Tablo 2).

Sonuç: Çalışmamızda, KHDAK vakalarında İHK'yla tespit edilen MTAP eksikliğinin literatürde genetik çalışmalarla tespit edilenlere göre daha yüksek oranda bulunmuştur. MTAP kaybıyla *EGFR* mutasyonu arasındaki pozitif korelasyon, EGFR-TKI tedavilerine ek olarak PRMT5 inhibitörlerinin kullanımı gibi yeni kombine tedavi stratejileri için temel oluşturabilir. Ayrıca, MTAP kaybının düşük PD-L1 ekspresyonuyla ilişkisi, MTAP eksikliğinin immün yanıtı zayıf tümör fenotipiyle ilişkili olabileceğini düşündürmektedir. Bu bulgular, MTAP'ın KHDAK'da prognostik ve yeni tedavi yaklaşımları için önemli bir biyobelirteç olabileceğini desteklemektedir.

Anahtar kelimeler: MTAP, KHDAK, PD-L1

Tablo 1. KHDAK olgularındaki moleküler değişikliklerin dağılımı

Moleküler değişiklik		*Olgu Sayısı (n)*	*Yüzde (%)*
EGFR mutasyonu	Var	160	14,2
	Tipik Mutasyon	103	9,2
	Atipik Mutasyon	35	3,1
	Ekzon 20 T790M	10	0,9
	Diğer Mutasyonlar	12	1,1
	Yok	957	85,1
	Bilinmiyor	8	0,7
KRAS mutasyonu	Var	257	22,8
	G12C Mutasyonu	108	9,6
	Diğer Mutasyonlar	149	13,2
	Yok	811	72,1
	Bilinmiyor	57	5,1
BRAF mutasyonu	Var	45	4,0
	V600E mutasyonu	16	1,4
	Diğer Mutasyonlar	29	2,6
	Yok	1036	92,1
	Bilinmiyor	44	3,9
ALK rearanjmanı	Var	50	4,4
	Yok	1014	90,1
	Bilinmiyor	61	5,4
ROS1 rearanjmanı	Var	15	1,3
	Yok	1041	92,5
	Bilinmiyor	69	6,1

Tablo 2. Olguların genetik alterasyonları ve PD-L1 ekspresyonlarının MTAP ekspresyonuyla karşılaştırılması

Genetik alterasyonlar ve PD-L1 ekspresyonu		*MTAP korunmuş (n=809)*	*MTAP kayıp (n=234)*	*p*
EGFR mutasyonu				0,001*
	Var	94 (%11,6)	53 (%22,6)	
	Yok	715 (%88,4)	181 (%77,4)	
EGFR Mutasyon Tipleri				0,005*
	Tipik	62 (%7,7)	34 (%14,5)	
	Atipik	19 (%2,3)	10 (%4,3)	
	Ekzon 20 T790M	4 (%0,5)	6 (%2,6)	
	Diğer	9 (%1,1)	3 (1,3)	
KRAS Mutasyonu				0,534
	Var	180 (%22,2)	53 (%22,6)	
	Yok	591 (%73,1)	167 (%71,4)	
KRAS Mutasyon Tipleri				0,547
	G12C mutasyonu	76 (%9,4)	25 (%10,7)	
	Diğer	104 (%12,9)	28 (%12,0)	
BRAF Mutasyonu				0,804
	Var	35 (%4,3)	7 (%3,0)	
	Yok	745 (%92,1)	216 (%92,3)	
BRAF Mutasyon Tipleri				0,733
	V600E Mutasyonu	14 (%1,7)	2 (%0,9)	
	Diğer	21 (%2,6)	5 (%2,1)	
ALK Rearanjmanı				0,777
	Var	35 (%4,3)	12 (%5,1)	
	Yok	727 (%89,9)	213 (%91,0)	
ROS1 Rearanjmanı				0,522
	Var	11 (%1,4)	3 (%1,3)	
	Yok	745 (%92,1)	222 (%94,9)	
PD-L1 Ekspresyonu				0,046*
	TPS %0 (Negatif)	471 (%58,2)	153 (%65,4)	
	TPS %1-49 (Düşük)	157 (%19,4)	41 (%17,5)	
	TPS %50 (Yüksek)	133 (%16,4)	29 (%12,4)	

* p <0.05 istatistiksel olarak anlamlı kabul edilmiştir.

S-35

NTRK3 G623M MUTASYONUNUN YAPISAL ETKİSİNİN İN SİLİCO ANALİZİ: AKCİĞER KANSERİ BAĞLAMINDA BİR DEĞERLENDİRME

Duygu Ateş[1], **Berna Kömürcüoğlu**[2]

[1]*SBÜ. Dr Suat Seren GHCEAH Patoloji*
[2]*SBÜ. Dr. Suat Seren GHCEAH Göğüs Hastalıkları Anabilimdalı*

Amaç: NTRK füzyonları nadir görülmekle birlikte non-small cell akciğer kanserinde (NSCLC) hedefe yönelik tedavi seçenekleri arasında yer almaktadır. Ancak kinaz domeninde gelişen sekonder mutasyonlar tedavi direncine yol açabilmektedir. Bu çalışmada, NTRK3 kinaz domeninde yer alan G623M mutasyonunun inhibitör bağlanma bölgesi üzerindeki yapısal etkisi in silico yöntemlerle değerlendirilmiştir.

Gereç-Yöntem: NTRK3 kinaz domenine ait kristal yapı Protein Data Bank üzerinden elde edilmiştir. Vahşi tip (WT) yapı referans alınarak PyMOL yazılımı kullanılarak G623M mutasyonu oluşturulmuştur. Mutasyon sonrası oluşan yan zincir konformasyonları rotamer analizi ile değerlendirilmiş ve bağlanma cebindeki hacimsel değişiklikler görsel ve yapısal olarak karşılaştırılmıştır.

Bulgular: Vahşi tip yapıda 623. pozisyondaki glisin aminoasidi küçük yapısı nedeniyle inhibitör bağlanma cebinde herhangi bir sterik engel oluşturmamaktadır. Buna karşılık G623M mutasyonunda metiyonin aminoasidinin daha hacimli yan zincirinin bağlanma cebine doğru uzandığı ve cep hacminde daralmaya yol açtığı gözlenmiştir. Bu yapısal değişikliğin inhibitör ile potansiyel sterik çakışma oluşturabileceği ve bağlanma stabilitesini azaltabileceği düşünülmektedir.

Sonuç: G623M mutasyonu, NTRK3 kinaz domeninde inhibitör bağlanma bölgesini yapısal olarak etkileyebilecek bir hacim artışı oluşturmaktadır. Bu durumun, akciğer kanserinde NTRK hedefli tedavilere karşı gelişen direnç mekanizmalarından biri olabileceği öngörülmektedir. Bulgularımız, sekonder mutasyonların yapısal düzeyde değerlendirilmesinin klinik direnç mekanizmalarının anlaşılmasına katkı sağlayabileceğini göstermektedir.

Anahtar kelimeler: NTRK3, G623M, hedefe yönelik tedavi

NTRK Wıld type

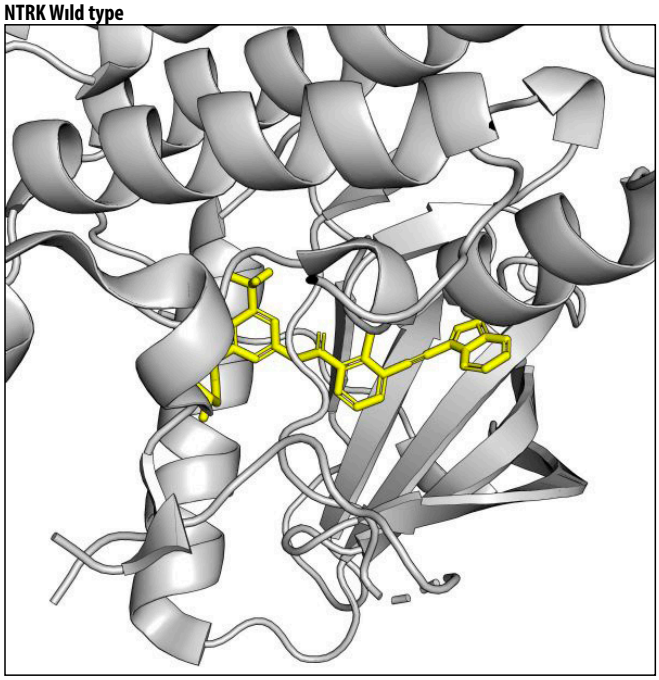

Vahşi tip yapıda 623. pozisyondaki glisin aminoasidi küçük yan zinciri nedeniyle inhibitör bağlanma cebinde hacimsel bir engel oluşturmamaktadır.

NTRK3 mutasyon

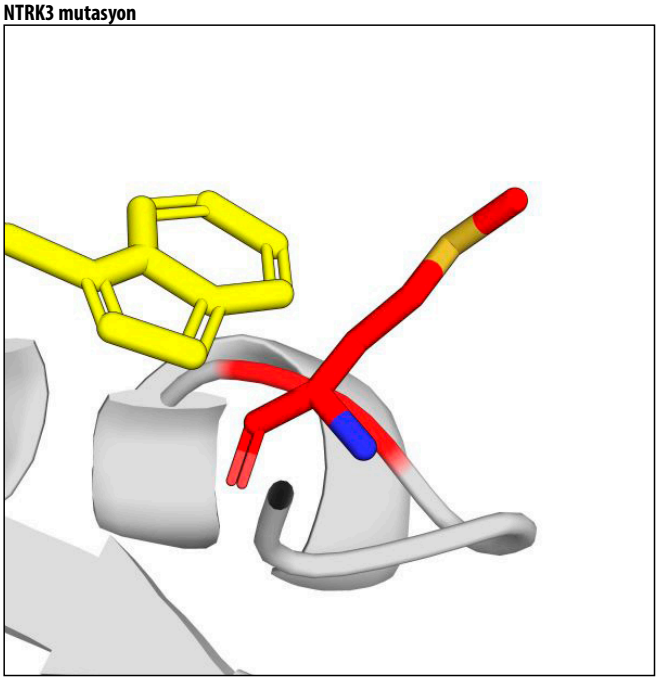

G623M mutasyonunda ise metiyonin aminoasidinin daha hacimli yan zinciri bağlanma bölgesine doğru uzanarak cep hacmini daraltmakta ve inhibitör ile potansiyel sterik etkileşime yol açabilmektedir

S-36

RAT MODELİNDE RADYASYON KAYNAKLI AKCİĞER HASARINDA *ANNONA MURİCATA*'NIN RADYOPROTEKTİF ROLÜ: SMAD3, PCNA VE TAB1 EKSPRESYONUNUN ANALİZİ

Özlem Elmas, Mehmet Mirioğlu

Zonguldak Bülent Ecevit Üniversitesi Tıp Fakültesi, Radyasyon Onkolojisi AD, Zonguldak

Amaç: Radyoterapi, torasik malignitelerin yönetiminde temel bir yöntem olmasına rağmen, sağlıklı akciğer dokusunda radyasyon ilişkili akciğer hasarı (RİAH) gibi ciddi komplikasyonlara yol açabilmektedir. RİAH patogenezinde oksidatif stres, TGF-β1/SMAD3 sinyal yolağı aracılı fibrotik yanıt, PCNA ile ilişkili hücresel proliferasyon ve TAB1 üzerinden aktive olan inflamatuvar süreçler rol oynamaktadır. Bu çalışmanın amacı, güçlü antioksidan ve antiinflamatuvar özellikleri bilinen *Annona muricata* (graviola) yaprak ekstraktının, rat akciğer modelinde iyonizan radyasyonla indüklenen hasar üzerindeki olası radyoprotektif etkilerini araştırmaktır.

Gereç-Yöntem: Çalışmada 32 adet erişkin dişi Wistar albino rat; Kontrol (Grup I), İyonizan radyasyon (Grup II), İyonizan radyasyon + *Annona muricata* (Grup III) ve *Annona muricata* (Grup IV) olmak üzere 4 gruba (n=8) ayrıldı. Grup III ve IV'e iyonizan radyasyondan 7 gün önce başlanarak 7 gün boyunca oral yolla 100 mg/kg *Annona muricata* ekstraktı verildi. Grup II ve III'e lineer akseleratör ile 8.3 Gy lokal torasik iyonizan radyasyon uygulandı. Deney sonunda sakrifiye edilen deneklerin akciğer dokuları HE ve Masson Trikrom ile boyandı; fibrozis, inflamasyon ve ödem skorlandı. Morfometrik ölçümlerde bronşiyal, alveoler, vasküler duvar ve intertisyal doku kalınlıkları ölçüldü. Moleküler analizde SMAD3, PCNA ve TAB1 ekspresyonları değerlendirildi. Verilerin analizinde Kruskal-Wallis ve ANOVA kullanıldı.

Bulgular: İyonizan radyasyon uygulanan Grup II'de alveoler(16,50± 2,45 μm) ve vasküler(54,88±6,45 μm) duvar kalınlıkları, kontrol grubuna (Grup I) kıyasla anlamlı artmış saptandı ($p < 0,001$). İyonizan radyasyon ve *Annona muricata* alan Grup III'te ise alveoler ve vasküler duvar kalınlıkları sırasıyla 12±1,31μm ve 18,13±2,64μm olarak ölçüldü ve Grup II'ye kıyasla anlamlı derecede daha düşük bulundu($p < 0,001$)(Tablo 1). Grup II'de sırasıyla %62,50 ve %75 oranlarında şiddetli düzeyde saptanan alveoler ve vasküler hasar, Grup III'te yalnızca hafif düzeyde tespit edildi. Ayrıca Grup II'de yüksek bulunan medyan plazma hücresi(2) ve makrofaj(2) skorları, Grup III'te anlamlı derecede daha düşük düzeylerde saptandı ($p <0,01$). Şiddetli hemoraji ve alveollerde ekstravaze eritrosit varlığı Grup II'de %75-87,5 oranında izlenirken, Grup III'te bu bulgulara rastlanmadı(%0)(Tablo 2). İmmünohistokimyasal incelemede, TAB1(Med: 4,50) ve PCNA(Med: 3) ekspresyonları Grup III'te Grup II'ye kıyasla daha düşük saptanırken, SMAD3 için anlamlı fark izlenmedi. Genel akciğer hasarı(GAH-HM) skoru, Grup III'te(1,10±0,27), Grup II'ye(2,21±0,21) kıyasla istatistiksel olarak anlamlı derecede daha düşüktü($p < 0,001$)(Tablo 2).

Sonuç: *Annona muricata* yaprak ekstraktı, radyasyonun tetiklediği alveoler/vasküler kalınlaşmayı, inflamatuvar hücre infiltrasyonunu ve doku hemorajisini belirgin şekilde önlemektedir. Bu histolojik iyileşme, özellikle TAB1 ve PCNA ekspresyonlarındaki azalma ile uyumlu bulunmuştur. SMAD3 ekspresyonunda ise gruplar arasında anlamlı bir fark saptanmamıştır. Bulgular, *Annona muricata*'nın radyoterapiye bağlı akciğer toksisitesinin azaltılmasına yönelik potansiyel bir radyoprotektif ajan olabileceğini desteklemektedir.

Anahtar kelimeler: Annona muricata, Radyasyon İlişkili Akciğer Hasarı, Radyoprotektif Ajanlar

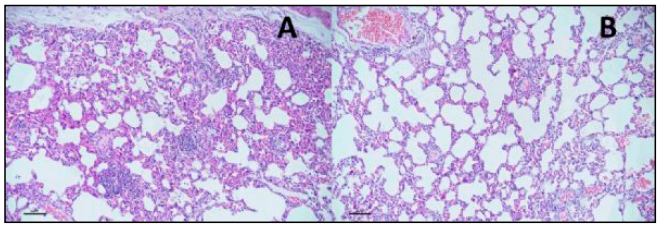

Şekil 1. Rat akciğer dokusunda radyasyon kaynaklı histopatolojik değişiklikler ve Annona muricata uygulamasının etkisi (H-E) (A) (Grup II – İyonizan radyasyon): Alveolar duvarlarda belirgin kalınlaşma, alveol boşluklarında daralma ve yaygın inflamatuvar hücre infiltrasyonu. (B) (Grup III – İyonizan radyasyon + Annona muricata): Alveolar mimarinin görece korunmuş olduğu, inflamatuvar infiltrasyonun daha sınırlı izlendiği alanlar.

Tablo 1. Akciğer Dokusu Kantitatif Morfometrik Ölçüm Sonuçları (µm)

Ölçüm Alanı (µm)	Grup I (Ort±SS)	Grup II (Ort±SS)	Grup III (Ort±SS)	Grup IV (Ort±SS)	F Değeri	p Değeri
Alveolar Duvar Kalınlığı	6,50±1,60	16,50±2,45	12,00±1,31	8,13±1,46	51,2	<0,001
Vasküler Duvar Kalınlığı	14,63±2,26	54,88±6,45	18,13±2,64	16,13±2,75	195,63	<0,001
İntertisyal Doku Kalınlığı	8,13±2,23	87,75±12,87	78,88±3,04	26,25±5,68	230,13	<0,001
Bronşial Duvar Kalınlığı	159±9,71	125,88±17,0	131,38±12,88	172,88±23,90	14,31	<0,001

Veriler ortalama ± standart sapma (Ort±SS) olarak sunulmuştur. Tek Yönlü Varyans Analizi (ANOVA) uygulanmıştır.

Tablo 2. Gruplara Göre Histopatolojik Hasar, İnflamatuvar Hücre Skorları ve İmmünohistokimyasal Bulgular

Parametre	Grup I (Kontrol)	Grup II (IR)	Grup III (IR+AM)	Grup IV (AM)	p Değeri
Alveolar Hasar (0–3)	0 (0–1)	3 (2–3)	1 (1–1)	1 (1–2)	<0,001
Vasküler Hasar (0–3)	0 (0–1)	3 (2–3)	1 (0–1)	0,50 (0–1)	<0,001
Plazma Hücresi (0–3)	0 (0–1)	2 (1–3)	1,50 (0–3)	1 (0–2)	0,002
Makrofaj (0–3)	0 (0–1)	2 (1–3)	1 (0–3)	1 (0–3)	0,004
Ödem (0–3)	0,50 (0–1)	2,50 (2–3)	1 (1–3)	1 (1–2)	<0,001
Hemoraji (0–3)	0 (0–1)	3 (2–3)	0 (0–1)	0,50 (0–1)	<0,001
Ekstravaze Eritrosit (0–3)	0 (0–1)	3 (2–3)	0 (0–1)	0,50 (0–1)	<0,001
TAB1 (Medyan)	2,5	4,5	4	2	0,001*
PCNA (Medyan)	1	3	2	1,5	0,007*
SMAD3 (Kategorik %1)	%37,5	%62,5	%37,5	%37,5	0,804
GAH-HM (Ort±SS)	0,38±0,15	2,21±0,21	1,10±0,27	0,98±0,32	<0,001

Not: Histopatolojik ve inflamatuvar parametreler medyan (minimum–maksimum) olarak sunulmuştur ve Kruskal-Wallis H testi uygulanmıştır. İmmünohistokimyasal belirteçlerden TAB1 ve PCNA medyan, SMAD3 kategorik olarak değerlendirilmiştir. Genel Akciğer Hasarı (GAH-HM) skoru ortalama±standart sapma şeklinde verilmiş olup Tek Yönlü Varyans Analizi (ANOVA) kullanılmıştır. p<0,05 istatistiksel olarak anlamlı kabul edilmiştir. Kısaltmalar: IR, iyonizan ışınlama(irradiation); AM, Annona muricata.

S-37

LOKAL İLERİ KÜÇÜK HÜCRE DIŞI AKCİĞER KANSERİNDE KARDİYAK ÖNCELİKLİ PLANLAMA: MODERN RT TEKNİKLERİNİN KARŞILAŞTIRILMASI

Oğuzhan Başçik[1], Yakup Arslan[2], İrem Kar[3], Serap Akyürek[2]

[1]Şanlıurfa Mehmet Akif İnan Eğitim ve Araştırma Hastanesi, Radyasyon Onkolojisi Kliniği, Şanlıurfa
[2]Ankara Üniversitesi Tıp Fakültesi, Radyasyon Onkolojisi Ana Bilim Dalı, Ankara
[3]Ankara Üniversitesi Tıp Fakültesi, Biyoistatistik Ana Bilim Dalı, Ankara

Amaç: Son yıllarda lokal ileri küçük hücre dışı akciğer kanseri(Lİ-KHDAK) tedavisinde, modern radyoterapi(RT) tekniklerinin kullanıldığı definitif kemoradyoterapi ve adjuvan immünoterapi ile sağkalım süreleri uzamıştır ve uzayan sağkalım ile birlikte kardiyak toksisitenin görülme oranı ve sağkalım ilişkileri ile ilgili kanıtlar artmıştır.Bu çalışmanın amacı, modern RT teknikleri kullanılarak kardiyak öncelikli planlamalar yapmak ve bu planlamaları kardiyak, diğer riskli organlar ve hedef dozlar açısından karşılaştırmaktır.

Gereç-Yöntem: Retrospektif tasarıma sahip bu çalışmaya 2022-2023 yıllarında Lİ-KHDAK nedeniyle definitif RT alan 91 hasta dahil edilmiştir.Her hasta için IMRT, VMAT ve hibrit (1:1 ağırlıkta IMRT ve VMAT planlama) olmak üzere üç planlama yapılmıştır.Planlamalar yapılırken kalp Dortalama(Dort)<26 Gy, V30<%50; sol ön inen koroner arter (LAD)-V15<%10; akciğer Dort<20 Gy, V20<%35, V5<%60; özofagus-Dort<34 Gy; spinal kord-Dmax<50Gy doz sınırlamaları kullanılmıştır.

Bulgular: Çalışmamızda yer alan hastaların karakteristikleri Tablo1'de özetlenmiştir.Hastaların her biri için yapılan IMRT, VMAT ve hibrit planlar ile ilgili 19 dozimetrik parametre için hesaplama yapılmış ve bu değerlerin karşılaştırılmasından elde edilen istatistiksel anlamlılık düzeyleri Tablo2'de özetlenmiştir. Karşılaştırılan tüm dozimetrik parametreler için RT planları arasında istatistiksel anlamlı fark saptanmış ve post hoc testler uygulanmış olup elde edilen anlamlılık düzeyleri Tablo2'de özetlenmiştir. Kalp Dort için IMRT, VMAT ve hibrit teknik ortalamaları sırasıyla 10,0±4,9Gy, 11,4±5,6Gy ve 10,7±5,2Gy olup gruplar arasındaki fark anlamlıdır.(p<0,001)Kalp-V30 için IMRT, VMAT ve hibrit teknik ortalamaları sırasıyla %9,8±6,6, %11,4±7,7 ve %10,3±6,8 olup IMRT ile VMAT ve VMAT ile hibrit planlar arasındaki fark anlamlıdır.(p<0,001)IMRT ve VMAT tekniği LAD V15 ortalamaları sırasıyla %4,4±7,1 ve %7,8±13,0 olup aradaki fark anlamlıdır.(p=0,004)LAD ve kalp dozları için genel olarak IMRT tekniğinde diğer iki tekniğe göre daha düşük doz maruziyeti izlenirken, post hoc analizlerde tüm kardiyak dozimetrik parametreler için IMRT ile, VMAT'a göre istatistiksel anlamlı daha düşük kardiyak doz maruziyeti izlenmiştir.Akciğer Dort, V5, V10 ve V20 için RT planları arasında en düşük doz maruziyeti IMRT, en yüksek doz maruziyeti VMAT planlarda olacak şekilde istatistiksel anlamlı ilişki izlenmiştir.(p<0,001)PTV-V95 IMRT, VMAT ve hibrit planlamalar için sırasıyla %97,7±1,7, %96,8±1,7 ve %97,6±1,6; konformite indeksi sırasıyla 0,773±0,074, 0,656±0,076 ve 0,773±0,064 hesaplanmış olup, IMRT ve hibrit planlamada VMAT planlamaya göre daha daha yüksek PTV-V95 ve daha konformal planlar elde edilmiştir.(p<0,001)

Sonuç: Lokal ileri KHDAK hastalarında kardiyak öncelikli modern RT planlama tekniklerinin karşılaştırıldığı bu çalışmada, IMRT planlamanın VMAT'a kıyasla daha düşük kardiyak ve akciğer dozları sağladığı görülmüştür.Doz avantajının yanı sıra, hedef parametreler olan PTV V95 ve konformite indeksi açısından da IMRT planlar daha iyi bulunmuştur.Bu nedenle, Lİ-KHDAK hastalarında kardiyak öncelikli planlamalar yapılırken, IMRT planlamanın sunduğu avantajlar nedeniyle öncelikli tercih edilebileceğini düşünmekteyiz.

Anahtar kelimeler: Akciğer Kanseri, IMRT(Yoğunluk Ayarlı Radyoterapi), Kardiyak Toksisite

Tablo1- Hastaların Karakteristik Özellikleri (n=91)

Karakteristikler		Sayı (%)
Yaş (yıl)	Ortalama (SS)	64,5 (8,5)
	Ortanca (Min-Max)	64 (33-83)
Cinsiyet	Erkek	80 (%87,9)
	Kadın	11 (%12,1)
T Evresi*	T1	5 (%5,5)
	T2	25 (%27,5)
	T3	27 (%29,7)
	T4	34 (%37,4)
N evresi*	N1	6 (%6,6)
	N2	68 (%74,7)
	N3	17 (%18,7)
Evre*	IIIA	30 (%33)
	IIIB	50 (%54,9)
	IIIC	11 (%12,1)
Lokalizasyon	Sol-Üst Lob	30 (%33)
	Sol-Alt Lob	11 (%12,1)
	Sol-Hiler Yerleşim	12 (%13,2)
	Sağ-Üst Lob	18 (%19,8)
	Sağ-Orta Lob	4 (%4,4)
	Sağ-Alt Lob	5 (%5,5)
	Sağ-Hiler Yerleşim	11 (%12,1)

*8. TNM evrelendirme edisyonuna göre.

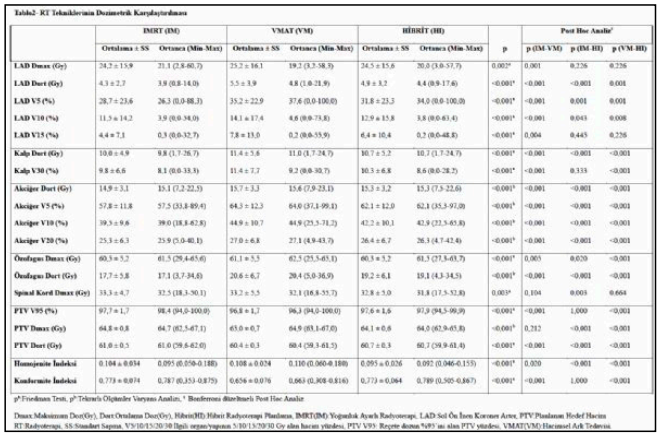

S-38

NİVOLUMAB ALTINDA OLİGOMETASTATİK / OLİGOPROGRESİF KHDAK'TA SBRT: TEK MERKEZ DENEYİMİ

Senar Günenç, Reşit Akyel

Yedikule Göğüs Hastalıkları ve Göğüs Cerrahisi Eğitim ve Araştırma Hastanesi, Radyasyon Onkolojisi,Nükleer Tıp, İstanbul

Amaç: Metastatik küçük hücreli dışı akciğer kanserinde (KHDAK) nivolumab ile uzun süreli hastalık kontrolü sağlanabilmektedir. Ancak sınırlı progresyon (oligoprogresyon) geliştiğinde sistemik tedavinin değiştirilmesi sık karşılaşılan bir klinik sorundur. Bu çalışmada, nivolumab tedavisi altında oligometastatik veya oligoprogresif hastalık gelişen olgularda stereotaktik vücut radyoterapisinin (SBRT) klinik sonuçlara etkisi değerlendirildi

Materyal – Metod: 2021-2025 yılları arasında Yedikule Göğüs Hastalıkları ve Göğüs Cerrahisi Hastanesinde metastatik KHDAK tanısıyla nivolumab tedavisi alan ve <=5 metastatik lezyon için Sbrt uygulanan toplam 50 hasta retrospektif olarak analiz edildi. Dahil etme kriterleri; 18 yaşından büyük,Metastatik khdak,Nivolumab tedavisi, <=5 metastaz, nivolumab alırken Sbrt uygulanan hastalar idi.SBRT dozları 24-60 Gy (3–8 fraksiyon) arasında değişmekteydi. Değerlendirilen sonlanım noktaları lokal kontrol (LC), progresyonsuz sağkalım (PFS), genel sağkalım (OS) ve Sbrt sonrası nivolumab devam süresiydi. Toksisite CTCAE kriterlerine göre kaydedildi.

Sonuç: Hastaların %82'i erkek, %18'i kadındı. Performans durumuna baktığımızda hastaların %83'ü ECOG 0–1 idi.Tüm hastalar nivolumab tedavisi altında sınırlı metastatik progresyon nedeniyle SBRT aldı. Uygulanan dozlar 3–8 fraksiyonda ablativ doz aralığındaydı. Biological Effective Dose (BED) 48-108 gy arasındayıdı. Hastalarda nivolumab tedavi süresi medyan 21.7 ay olup, tedavi süresi 4.4–42.0 ay arasında değişmektedir. Hastaların %54 üne en az 2 alana sbrt uygulandı. Nivolumab tedavisinin başlatılması ile SBRT uygulanması arasındaki süre ortalama 7.3 ay (4-27 ay) idi. SBRT sonrası progresyon süresi ortalama 9.5 ay (3–21 ay) olarak saptanmıştır.En çok beyin ve akciğere radyoterapi uygulandı.Sbrt alanların 1 tanesinde alan içi progresyon izlendi. 4 hastada yaygın progresyon nedeniyle nivolumab kesilip kemoterapiye geçildi.

Toksisite açısından değerlendirildiğinde, yüksek dereceli yan etki oranı düşüktü ve immünoterapiye bağlı toksisitede belirgin artış gözlenmedi. Klinik pratiğimizde SBRT ile nivolumab kombinasyonunun tölere edilebilir olduğu görülmüştür. Bu hipotezin doğrulanması için prospektif, randomize çalışmalara ihtiyaç vardır.

Anahtar kelimeler: nivolumab, oligopregresyon, sbrt

Tablo 1. SBRT Uygulanan Lezyonların Dağılımı

Lokalizasyon	*Lezyon Sayısı (n)*	*Yüzde (%)*
Akciğer	8	16
Kemik	16	32
Beyin	16	32
Sürrenal	4	8
Diğer	6	12
Toplam	50	100

Tablo 2. Hastaların Demografik ve Klinik Özellikleri

	n	%
Erkek	41	82
Kadın	9	18
Evre III	36	72
Evre IV	14	28
Adenokarsinom	26	52
SCC	16	32
NOS	8	16
1. Seri Kemoterapi Alan	40	80

S-39

ERKEN EVRE KÜÇÜK HÜCRELİ DIŞI AKCİĞER KANSERİNDE STEREOTAKTİK BEDEN RADYOTERAPİSİ SONUÇLARI: PROGNOSTİK FAKTÖRLERİN RETROSPEKTİF ANALİZİ

Cenk Umay, Mehmet Çağrı Duymaz, Ece Özkaya, Onur Erdem, Neslihan Ceren Kaplan Erdem, Ayşe Demiral, Emrullah Rıza Çetingöz

Dokuz Eylül Üniversitesi Tıp Fakültesi, Radyasyon Onkolojisi Ana Bilim Dalı, İzmir

Amaç: Stereotaktik beden radyoterapisi (SBRT), medikal inoperabl erken evre küçük hücreli dışı akciğer kanserinde (KHDAK) düşük toksisite ile yüksek lokal kontrol (LK) sağlayan definitif bir tedavi yöntemidir. Bu çalışmada, kurumumuzdaki akciğer SBRT kohortunda uzun-dönem sonuçlar ve prognostik faktörler değerlendirildi.

Yöntem: T1-2N0M0 primer akciğer tümörü olarak değerlendirilerek 2014-2025 yılları arasında SBRT ile tedavi edilen 50 hasta retrospektif olarak analiz edildi. PET-BT ve beyin MRG ile evrelendirilen hastalarda tanı patolojik veya biyopsiye uygun olmayan hastalarda klinik/radyolojik değerlendirme ile konuldu. SBRT kohortu medikal olarak inoperabl veya cerrahiyi reddeden hastaları içermekteydi. Doz-fraksiyonasyon şeması bireyselleştirildi ve solunuma bağlı tümör hareketinin yönetimi 4-Boyutlu BT-simülasyon ve set-up'larda günlük Cone-Beam BT ile sağlandı. Progresyonsuz sağkalım (PSK) ve genel sağkalım (GSK) Kaplan–Meier yöntemiyle hesaplandı. LK, nodal kontrol (NK) ve uzak kontrol (UK) üzerine etkili prognostik faktörler ki-kare ve lojistik regresyon kullanılarak sırasıyla tek değişkenli analiz (TDA) ve çok değişkenli analizle (ÇDA) değerlendirildi.

Bulgular: Medyan yaş 71(51–90) idi (%30'u >=75 yaş). Hastaların %66'sı erkekti. Charlson Komorbidite İndeksi (CKİ) skoru 7(4-12) idi. Hastaların %56'sında patolojik tanı elde edilememişti. Medyan tümör boyutu 20(7-37) mm idi (%76'sı T1). Solunuma bağlı tümör hareketi yönetiminde internal hedef hacim (ITV) tekniği %74, nefes tutma tekniği %26 hastada kullanıldı. SBRT, medyan 10(7-18) Gy fraksiyon dozu ile medyan 5(3-8) fraksiyonda, medyan 12,5(4-23) gün tedavi süresinde uygulandı. Biyolojik etkin doz (BED) yönünden; medyan BED10Gy 100(85,5-151,2) Gy, medyan BED3Gy 216,7(180-378) Gy idi. Medyan izlem süresi 22(1-115) aydı. Derece 3-5 akut/geç toksisite gözlenmedi. LK, NK ve UK oranları sırasıyla %96, %82 ve %70 idi. Beş-yıllık PSK ve GSK oranları sırasıyla %36 ve %42,8 idi. TDA'de p<0,1 olan olumlu prognostik faktörler, LK için BED10Gy >100 Gy, NK için alt lob yerleşimi, UK için patolojik tanı olmaması ve NK varlığı olarak bulundu. ÇDA'de ise yalnızca NK, UK'yı arttıran bağımsız prognostik faktör olarak saptandı (p=0,002).

Sonuç: SBRT, erken evre KHDAK kohortumuzda uzun-dönem yüksek LK sağlamıştır; ancak ileri yaş ve/veya çoklu komorbidite nedeniyle GSK görece düşük kalmıştır. Bu hasta grubunda uzak metastaza bağlı mortaliteyi azaltmak da kritik önemdedir. UK'yi arttırmaya yönelik stratejilerden biri NK'yi arttırmaktır. Bu nedenle, optimal sonuçlar için NK'yi etkileyen faktörlerin daha ileri düzeyde aydınlatılması gerekmektedir.

Anahtar kelimeler: Küçük Hücre Dışı Akciğer Kanseri, Stereotaktik Beden Radyoterapisi

S-40

PLEVRAL İNVAZYON DERECESİ ADJUVAN RADYOTERAPİ KARARINI DEĞİŞTİRMELİ Mİ? AKCİĞER KANSERİNDE LOKAL YİNELEME ANALİZİ

Hüseyin Mert Büyüktarakçı[1], Saltuk Burhan Dal[2], Tevfik İlker Akçam[2], Fatma Sert[1]

[1]Ege Üniversitesi Tıp Fakültesi, Radyasyon Onkolojisi Anabilim Dalı, İzmir
[2]Ege Üniversitesi Tıp Fakültesi, Göğüs Cerrahisi Anabilim Dalı, İzmir

Amaç: Rezektabl KHDAK'ta patolojik plevral invazyon (PL1–PL3), prognozu ve evrelemeyi etkileyen prognostik faktör olup PL derecesiyle sağkalım ve yinelemelerin etkilendiği bildirilmektedir. Ancak, PL alt gruplarına göre postoperatif radyoterapinin (PORT) lokal kontrol üzerindeki etkisi belirsizdir. Amacımız, operasyon patolojisinde raporlanmış plevral invazyon düzeyine göre PORT uygulanan ve uygulanmayan gruplar arasında lokal yineleme oranlarının karşılaştırılması ve PORT'un lokal kontrol üzerindeki etkisini değerlendirmektir.

Yöntem: Ocak 2015–2025 arasında visseral ve/veya paryetal plevra invazyonu tanımlanmış 52 hasta retrospektif olarak incelendi. Tüm hastalar adjuvan kemoterapiyi tamamladı. Klinik endikasyonlara göre 24 (%46) hastaya PORT uygulanırken 28 (%54) hastaya uygulanmadı. Hastalar tedavi sonuçları, yineleme paternleri ve plevral invazyon durumlarına göre karşılaştırıldı.

Bulgular: Hastaların 42'si (%81) erkek olup ortanca yaş 66'dır. Hastaların 31'i (%60) adenokarsinom, 21'i (%40) skuamöz hücreli karsinom patolojisine sahiptir. Sadece 6 (%11) hastaya neoadjuvan KT uygulanmıştır. Hastaların tamamına lobektomi ve mediastinal lenf nodu disseksiyonu yapılmıştır. Cerrahi sınırlar 47 (%91) hastada negatif olup 5 (%9) hastada plevral alanda pozitif belirtilmiştir. Bu 5 hastaya da PORT eklenmiştir. Ortanca 28 (aralık 5-150) aylık takip sonrasında, 10 (%19) hastada lokal yineleme izlenirken, yinelemelerin 3'ü RT sahasına komşu alanda görülmüştür. Uzak yineleme 21 (%40) hastada görülmüştür. Lokal yinelemesiz sağkalım ile PORT uygulanması arasında istatistiksel anlamlı fark bulunmamıştır. PORT ile derece >= 2 erken/geç yan etki raporlanmamıştır.

Sonuç: Rezektabl KHDAK'ta plevral invazyon derecesine göre PORT uygulanmasının lokal yinelemesiz sağkalıma anlamlı katkı sağlamadığı gösterilmiştir. Komplet rezeksiyon ve uygun mediastinal diseksiyon uygulanan, adjuvan KT'sini tamamlamış hastalarda yalnızca PL derecesine dayanarak rutin PORT önerilmesi lokal kontrol açısından üstünlük sunmamaktadır. Ancak çalışmamızda paryetal invazyonlu tüm hastaların PORT almış olması dikkate alınmalıdır. Paryetal plevra invazyonu olan hastalarda PORT uygulanması ile tam rezeke visseral plevra invazyonu olan hastalarla aynı lokal kontrol sonuçları sağlanabilmektedir. Hastaların bireysel risk faktörleriyle değerlendirilmesi en doğru yaklaşım olacaktır. Daha geniş hasta serileriyle PL alt gruplarında PORT'un yerinin netleştirilmesine ihtiyaç vardır.

Anahtar kelimeler: Adjuvan Radyoterapi, Küçük Hücreli Dışı Akciğer Kanseri, Plevral İnvazyon

S-41

RESPİRATUAR SARKOPENİ Mİ, İSKELET KAS SARKOPENİSİ Mİ? DEFİNİTİF KEMORADYOTERAPİ ALAN KHDAK HASTALARINDA KLİNİK SONUÇLARA ETKİLERİ

Özge Sernikli, Fatma Sert

Ege Üniversitesi Radyasyon Onkolojisi

Amaç: Sarkopeni, bilgisayarlı tomografi (BT) tabanlı iskelet kas ölçümleri ile değerlendirilen sistemik kas kaybı olup, küçük hücreli dışı akciğer kanseri (KHDAK) hastalarında tedavi toleransı, toksisite ve sağkalım ile ilişkili önemli bir prognostik belirteçtir. Buna karşın solunum kaslarının yapısal kaybını ifade eden respiratuar sarkopeninin klinik önemi sınırlı sayıda çalışmada incelenmiş, özellikle definitif kemoradyoterapi (KRT) uygulanan hastalardaki prognostik değeri yeterince ortaya konmamıştır. Ayrıca respiratuar ve konvansiyonel iskelet kas sarkopenisinin aynı kohortta karşılaştırmalı olarak değerlendirildiği çalışmalar oldukça kısıtlıdır. Bu çalışmada, definitif KRT uygulanmış KHDAK hastalarında respiratuar ve iskelet kas sarkopenisinin sıklığı, birbiriyle ilişkisi ve klinik sonuçlar üzerindeki etkilerinin karşılaştırmalı olarak analiz edilmesi amaçlandı.

Gereç ve Yöntem: Ocak 2019–2025 tarihleri arasında kliniğimizde definitif KRT uygulanmış ve tedavi öncesi PET/BT DICOM görüntülerine eksiksiz ulaşılabilen 55 KHDAK hastası retrospektif olarak değerlendirildi. Sarkopeni analizleri tedavi öncesi BT kesitleri üzerinden gerçekleştirildi. Tüm morfometrik ölçümler NIH tarafından geliştirilen açık kaynaklı ImageJ yazılımı kullanılarak yapıldı. İskelet kas dokusu -29 ile +150 HU aralığında yarı otomatik olarak segmentlendi ve gerektiğinde manuel düzeltmelerle doğrulandı. İskelet kas sarkopenisi için L3 düzeyinde toplam kas alanı ölçülerek lomber iskelet kas indeksi (SMI; cm^2/m^2) hesaplandı. Respiratuar kas değerlendirmesinde T4 düzeyinde bilateral pektoralis major ve minor kas alanları ölçülerek vücut kitle indeksine normalize edildi ve pektoralis kas indeksi (PMI) elde edildi. Ek olarak sol posterior diyafram krusu kalınlığı aksiyel kesitlerde lineer olarak ölçüldü. Tüm ölçümler aynı gözlemci tarafından iki kez yapılarak ortalamaları analize alındı. Klinik ve sağkalım verileri uygun istatistiksel yöntemlerle incelendi.

Bulgular: Ortanca yaşı 65 (49–85) olan 55 hastanın (7 kadın, 48 erkek) ortanca takip süresi 20 aydı (5–78). Ortanca SMI 44 cm^2/m^2, ortanca PMI 1,4 ve diyafram kalınlığı 5,3 mm olarak saptandı. Erkek hastaların %81'i SMI'ye, %44'ü PMI'ye göre sarkopenik iken; kadınlarda bu oranlar sırasıyla %57 ve %43 idi. Ortanca PMI değerine göre hastaların %49'u respiratuar sarkopenik olarak sınıflandırıldı. Erkek hastalarda SMI genel sağkalım (GS) ile anlamlı ilişki göstermedi; buna karşın düşük PMI hem GS hem de uzak metastazsız sağkalım ile anlamlı ilişkili bulundu ($p=0,003$; $p<0,001$). Diyafram kalınlığı sağkalım ile ilişkili değildi. Kadın hasta sayısının azlığı nedeniyle alt grup analizleri sınırlı kaldı.

Sonuç: Definitif KRT uygulanan KHDAK hastalarında respiratuar kas morfolojisi prognostik açıdan anlamlı olabilir. Özellikle erkek hastalarda T4 düzeyinden ölçülen PMI'nin, SMI'ye kıyasla genel ve uzak metastazsız sağkalımı öngörmede daha belirleyici olduğu görülmektedir. Rutin BT görüntülerinden objektif olarak elde edilebilen bu parametre, klinik pratikte uygulanabilir bir risk sınıflama aracı sunabilir. Bulguların daha geniş ve prospektif çalışmalarla doğrulanması gerekmektedir.

Anahtar kelimeler: Küçük hücreli dışı akciğer kanseri, respiratuar sarkopeni, pektoralis kas indeksi

S-42

YOĞUNLUK AYARLI RADYOTERAPİ UYGULANAN AKCİĞER KANSERİ HASTALARINDA TORAKAL VERTEBRA DOZLARININ KEMİK İLİĞİ TOKSİSİTESİNE ETKİSİ

Mahmut Emre Köse, Mustafa Olgun, Can Azak, Ebru Karakaya, Esra Kekilli, Fatih Göksel

Dr. Abdurrahman Yurtaslan Ankara Onkoloji Eğitim ve Araştırma Hastanesi Radyasyon Onkolojisi Kliniği, Ankara

Giriş-Amaç: Torasik radyoterapi akciğer kanseri tedavisinde temel basamaklardan biridir ancak kemik iliği toksisitesi tedavi sürekliliğini sınırlayan önemli bir yan etkidir. Erişkinlerde aktif kemik iliğinin büyük bölümü aksiyel iskelette ve özellikle vertebralarda yer aldığından toraks ışınlaması sırasında kemik iliğinin anlamlı doz aldığı düşünülmektedir. Bu çalışmada torakal vertebra doz parametreleri ile tedavi sırasında gelişen kemik iliği toksisitesi arasındaki ilişkinin araştırılması amaçlandı.

Materyal-Metod: Retrospektif olarak ARC-IMRT(Yoğunluk Ayarlı Radyoterapi) tekniği ile kemoradyoterapi uygulanmış 83 akciğer kanseri hastası değerlendirildi (15 küçük hücreli, 68 küçük hücreli dışı). Tüm hastaların planlama BT görüntülerinde T1–T12 vertebra korpusları konturlandı ve doz-hacim histogramlarından ortalama doz (Dmean), V20 ve V30 değerleri kaydedildi. Hastalarda hematolojik değerlerde en çok 6 hafta sonra düşüş izlendiğinden tedavinin son haftası veya tedavi bitimindeki ilk bir hafta içindeki hemogram sonuçları incelendi; lenfosit, nötrofil ve beyaz küre için nadir değerler kaydedildi. Tedavi bitiminden 3 ay sonraki hemoglobin değerleri de incelendi. Hematolojik toksisite CTCAE kriterlerine göre derecelendirildi. Doz parametreleri ile hematolojik değişkenler arasındaki ilişki spearmen korelasyon testi(normalite varsayımları gerçekleşmediği için), ve ROC analizi ile değerlendirildi. Genel sağkalım ilişkisi için de Kaplanmeier(log rank) ve Cox regresyon analizi yapıldı.

Bulgular: Torakal vertebra Dmean, V20 ve V30 değerleri ile, lenfosit ve nötrofil nadir değerleri arasında anlamlı negatif korelasyon saptandı. V20 ile beyaz küre sayısı arasında yine anlamlı negatif korelasyon izlenirken, Dmean ve V30 değerlerinde ise negatif korelasyon yönünde trend gözlendi. ROC analizinde ise torakal vertebra Dmean, V20 ve V30 dozlarının grad 3-4 lenfopeniyi öngörmede tanısal değeri olduğu öngörülmüştür. (sırasıyla $p=0.005$, $p=0,019$ ve $p=0,029$). Ek olarak V20 ve Dmean, Grad 3-4 nötropeniyi öngörmede eğilim göstermiştir (sırasıyla $p=0,086$ ve $p=0,062$). ROC analizinde optimal eşik değerleri V20 için %29,6, Dmean için 9,2 Gy ve V30 için %4,8 olarak saptandı. Hemoglobin değeri ile ilgili istatistiksel olarak anlamlı bir sonuç izlenmedi. Genel sağkalım için yapılan tek değişkenli analizlerde, histolojik tip, V20, V30 değerleri anlamlı bulunmuşken Dmean anlamlılık yönünde eğilim göstermiştir, dozu yüksek olanlarda anlamlı daha kötü sağkalım gözlendi(küçük hücreli akciğer kanseri için $p=0.027$, V20 $p=0,035$). Çok değişkenli analizde ise yaş, cinsiyet, histoloji gibi literatürde iyi tanımlanmış değerler de analize dahil edildiğinde, küçük hücreli akciğer kanseri tanısı olması ve torakal V20 dozu yüksek olması istatistiksel olarak daha kötü sağkalımla ilişkilendirildi(sırasıyla $p=0.05$, $p=0,025$).

Sonuç: Torakal vertebralar fonksiyonel kemik iliği açısından önemli bir riskli organ olabilir. Radyoterapi planlamasında vertebral kemik iliğinin korunması hematolojik toksisiteyi azaltarak tedavi tolerabilitesini artırabilir. Prospektif kemik iliği koruyucu planlama çalışmalarına ihtiyaç olduğunu düşünmekteyiz.

Anahtar kelimeler: Kemoradyoterapi, Toksisite, Vertebra

S-43

ÇOKLU HEDEF AKCİĞER STEREOTAKTİK BEDEN RADYOTERAPİSİNDE DERİN İNSPİRYUMDA NEFES TUTMA VE SERBEST NEFES/4D TEKNİKLERİNİN DOZİMETRİK KARŞILAŞTIRMASI

Sümeyra Öz[1], Sanaz Bekşan[2], Sumerya Duru Birgi[3], Cengiz Kurtman[3], Serap Akyürek[3]

[1]Ankara Üniversitesi Tıp Fakültesi, Radyasyon Onkolojisi AD, Ankara; SBÜ Gazi Yaşargil EAH, Radyasyon Onkolojisi, Diyarbakır
[2]Ankara Üniversitesi Tıp Fakültesi, Radyasyon Onkolojisi AD, Denizli Onkomer, Ankara
[3]Ankara Üniversitesi Tıp Fakültesi, Radyasyon Onkolojisi AD, Ankara

Giriş: Akciğer stereotaktik beden radyoterapisinde (SBRT) solunum hareketinin yönetimi kritik öneme sahiptir ve bu amaçla serbest nefes ile dört boyutlu bilgisayarlı tomografi (FB/4D BT) ve derin inspiryumdada nefes tutma (DIBH) gibi farklı teknikler kullanılmaktadır. Tek hedefli tedavilerde DIBH'nın, FB/4D'ye kıyasla normal akciğer dokusu ve diğer risk altındaki organların korunmasında üstün olduğu gösterilmiştir. Ancak çoklu hedefli akciğer SBRT'de bu konudaki veriler sınırlıdır. Bu çalışmada, çoklu hedefli akciğer SBRT'de FB/4D ve DIBH teknikleri akciğer ve diğer risk altındaki organların dozimetresi açısından karşılaştırılmıştır.

Yöntem: Mayıs 2020 ile Şubat 2024 arasında tedavi edilen hastalar retrospektif olarak analiz edildi. Çoklu hedefli akciğer SBRT uygulanmış ve hem FB/4D hem de DIBH simülasyon BT görüntüleri mevcut olan hastalarda, her iki görüntü seti kullanılarak yeniden planlama yapıldı. FB/4D BT'de solunumun tüm fazlarına göre oluşturulan internal gros tümör hacmine (iGTV); DIBH BT'de ise gros tümör hacmine (GTV) her yönden 5 mm marj verilerek planlanan hedef hacimler (PTV) oluşturuldu. Planlama reçete dozu 5 fraksiyonda toplam 50 Gy olarak belirlendi. PTV, akciğer ve diğer risk altındaki organlara ait dozimetrik parametreler değerlendirildi. İstatistiksel analizde Wilcoxon testi kullanıldı ve $p < 0,05$ istatistiksel olarak anlamlı kabul edildi.

Bulgular: Toplam 20 hastada 43 lezyona ait 40 SBRT tedavi planı analiz edildi. FB/4D simülasyon BT görüntülerinde oluşturulan PTV, DIBH tekniğinde oluşturulanlara göre anlamlı derecede daha büyüktü (medyan: 30 cm^3 [12–145] vs. 20 cm^3 [7–144], $p < 0,001$). Buna karşılık, toplam akciğer hacmi DIBH tekniği ile serbest nefese kıyasla medyan %50 (aralık: %14–130) oranında arttı (medyan: 3455 cm^3 [1794–7684] vs. 4912 cm^3 [3499–8789], $p < 0,001$). Akciğer ortalama dozu ile 5 Gy (V5), 13,5 Gy (V13.5) ve 20 Gy (V20) alan rölatif akciğer hacimleri DIBH tekniği ile anlamlı olarak azaldı. Medyan azalma oranları sırasıyla %32 (%20–50), %31 (%10–50), %39 (%17–62) ve %43 (%17–70) idi (tümü için $p <0,001$). Ayrıca 12,5 Gy ve daha az doz alan mutlak akciğer hacmi (CV12.5, cm^3) DIBH ile medyan %55 (aralık: %18–142) oranında azaldı ($p <0,001$). Diğer risk altındaki organlardan kalp (D0,1 cc), proksimal bronşiyal ağaç (D0,05 cc), büyük damarlar (D0,035 cc), göğüs duvarı (D30 cc) ve kosta (D0,035 cc) dozları değerlendirildi. Kalp ve göğüs duvarı dozları DIBH tekniği ile anlamlı olarak daha düşüktü; diğer yapılar açısından fark istatistiksel olarak anlamlı değildi.

Sonuç: Çoklu hedefli akciğer SBRT için DIBH tekniği, FB/4D'ye kıyasla özellikle akciğer, kalp ve göğüs duvarı dozlarının azaltılmasında belirgin bir dozimetrik avantaj sağlamaktadır.

Anahtar kelimeler: Akciğer, nefes tutma, radyocerrahi

Tablo 1. Senkron çoklu akciğer SBRT planlarının karşılaştırılması

Hedef/Riskli Organ	*FB/4D plan (n=20) Ortanca (aralık)*	*DIBH plan (n=20) Ortanca (aralık)*	*p*
PTV (cm3)	30 (12-145)	20 (7-144)	<.001
PTV V%100 Rx (%)	95 (90-100)	95.5 (90-97)	.7
Akciğer			
Dmean (Gy)	4 (2-10 Gy)	2.6 (1.5-8)	<.001
V5 (%)	20 (10-39)	13 (7-31)	<.001
V10 (%)	11 (7-28)	7 (4-22)	<.001
V13.5 (%)	9 (5-25)	5(2-19)	<.001
V15 (%)	8 (4-24)	4 (2-16)	<.001
V20 (%)	5 (3-18)	2 (1-13)	<.001
CV12.5 (cm3)	3128 (1657-7109)	4697 (3366-8360)	<.001
Kalp D0.1 cc (Gy)	13 (0.3-45)	8 (0.2-45)	.02
PBT D0.05 cc (Gy)	11 (0.4-40)	7 (0.2-56)	.1
Büyük Damar D0.035 cc (Gy)	11 (5-49)	11 (0-53)	.05
Göğüs Duvarı D30 cc (Gy)	22 (5-33)	15 (7-29)	.005
Kosta D0.035 cc (Gy)	44 (20-55)	40 (16-56)	.07

S-44

AKCİĞER KANSERİNDE RADYOTERAPİ ZAMANI VE ORGAN DOZLARININ ŞİDDETLİ LENFOPENİ ÜZERİNE ETKİSİ

Eda Pıçak, Emre Köse, Emriye Güler, Ebru Atasever Akkaş, Şükran Ülger, Fatih Göksel

Dr.Abdurrahman Yurtaslan Onkoloji EAH, Radyasyon Onkolojisi,Ankara

Amaç: Akciğer kanserli hastalarda radyasyon indüklenmiş lenfopeni (RIL) sık görülen ve prognozu olumsuz etkileyebilen önemli bir toksisitedir. Bu çalışmada akciğer kanserli hastalarda radyoterapinin (RT) gün içinde uygulanma zamanının ve organ dozlarının şiddetli RIL gelişimi ile ilişkisi değerlendirilmesi amaçlandı.

Yöntem: Retrospektif çalışmaya merkezimizde 2018–2025 yılları arasında yalnızca definitif RT ile VMAT (volumetrik ark tedavisi) tekniği kullanılarak tedavi edilen 30 akciğer kanserli hasta dahil edildi. Hastalar, RT uygulanma saatine göre sabah (<12:00) ve öğlen (>=12:00) olarak iki gruba ayrıldı. Bazal mutlak lenfosit sayısı (ALC), RT başlangıcından önceki 3 ay içinde ölçülen değer olarak; ALC nadir ise RT süresince kaydedilen en düşük değer olarak tanımlandı. Şiddetli RIL, ALC nadir <0.5 K/μL olarak belirlendi. Hastaların tedaviye girdikleri RT planlarından PTV hacmi, akciğer ortalama dozu (MLD), kalp ortalama dozu (MHD), vücut ortalama dozu (MBD) ve vücut hacmi kaydedildi. Dolaşımdaki immün hücrelerin aldığı efektif dozu temsil eden Effective Dose to Immune Cells (EDIC), MLD, MHD ve integral total doz volümü (ITDV) kullanılarak hesaplandı $[0.12\times MLD + 0.08\times MHD + [0.45 + 0.35\times k\times (n/45)^{1/2}] \times ITDV / (61.8\times 10^3)]$; ITDV, MBD ile ışınlanan vücut hacminin çarpımı olarak belirlendi. Şiddetli RIL gelişimini öngören faktörler univaryant ve multivaryant lojistik regresyon analizleri ile değerlendirildi.

Bulgular: Sabah ve öğlen grupları demografik özellikler açısından benzerdi. Şiddetli RIL için yapılan univaryant lojistik regresyon analizinde PTV hacmi (OR 1.425; p=0.019) ve MBD (OR 1.624; p=0.027) şiddetli RIL ile anlamlı ilişkili bulundu. Bazal ALC arttıkça şiddetli RIL olasılığının azaldığı, EDIC arttıkça ise olasılığın arttığı gözlenmiş olsa da bu ilişkiler istatistiksel olarak anlamlı değildi (sırasıyla OR 0.248; p=0.095 ve OR 1.635; p=0.084). RT zamanlaması ve değişkenler ile şiddetli RIL arasın-

da anlamlı ilişki saptanmadı (tümü p>0.05). Multivaryant analizde ise bağımsız bir prediktör gösterilemedi.

Sonuç: Bu çalışmada şiddetli RIL gelişimi,artmış PTV hacmi ve daha yüksek MBD ile ilişkili bulundu. RT zamanlamasının ise şiddetli RIL üzerinde belirgin bir etkisi saptanmadı. Şiddetli RIL gelişmesi EDIC ile doğru, bazal ALC ile ters yönlü ilişki görülmekle birlikte istatistiksel anlamlılık gösterilemedi; bu bulguların daha geniş hasta serilerinde araştırılması gerekmektedir.

Anahtar kelimeler: Radyasyon İlişkili Lenfopeni, Akciğer Kanseri, RT zamanlaması

S-46

DEFİNİTİF KEMORADYOTERAPİ UYGULANAN AKCİĞER KANSERİ HASTALARINDA ERKEN LENFOSİT DÜŞÜŞÜ İLE GÜNLÜK DÜŞÜK DOZA MARUZ KALAN KAN HAVUZU ARASINDAKİ İLİŞKİ: PİLOT DOZİMETRİK ÇALIŞMA

Gonca Altınışık İnan[1], Muhammed Said Acar[2], İpek Pınar Aral[1], Yılmaz Tezcan[1]

[1]Ankara Yıldırım Beyazıt Üniversitesi Tıp Fakültesi,Radyasyon Onkolojisi,Ankara
[2]Ankara Bilkent Şehir Hastanesi,Radyasyon Onkolojisi,Ankara

Amaç: Lenfositler yüksek radyosensitiviteye sahiptir, fraksiyone Radyoterapi (RT) sırasında alana dahil olan kan havuzundaki lenfositlerin düşük doz radyasyon maruziyeti 'tedaviye bağlı lenfopeniye (TBL)' neden olabilir. Torasik ışınlamalardakalp ve büyük damarların radyasyon maruziyeti bu bölgeyi tedaviye bağlı lenfopeni açısından özellikle riskli kılmaktadır. TBL olumsuz klinik sonuçlar ile ilişkilidir, ve altta yatan mekanizmalar önemli bir araştırma sorusudur. Bu pilot dozimetrik çalışmada, definitif kemoradyoterapi (dKRT) uygulanan akciğer kanseri hastalarında erken lenfosit düşüşü ile günlük düşük doza maruz kalan kan havuzu arasındaki ilişki araştırılmıştır.

Gereç-Yöntem: Şubat 2019–Mart 2021 arasında tanı sonrası (dKRT) başlanan akciğer kanseri(AK) hastaları retrospektif olarak incelendi. İndüksiyon kemoterapisi alanlar, yüksek doz steroid kullananlar ve romatolojik-hematolojik hastalığı olanlar dışlandı. Hastalar immünoterapi almamıştı. Kalp, aort, pulmoner arter, vena cava superior ve dalak aynı radyasyon onkoloğu tarafından RTOG prensiplerine uygun yeniden konturlandı. Günlük>=50cGy ve >=100cGy alan hacimler(cc) hesaplandı; toplam günlük ışınlanan kan havuzu hacmi oluşturuldu. Hematolojik değerlendirmede RT öncesi ve 10. fraksiyon sonrası ilk kontrol hemogramı kullanıldı. ROC sonlanımı, lenfosit sayısında tedavi öncesine göre >=%50 azalma (midRT/beforeRT<0,5) olarak tanımlandı.

Bulgular: Median yaşı 64 olan (47-79) 38 hasta retrospektif analiz edildi. Spearman korelasyon analizinde, günlük >=50 cGy alan toplam ışınlanmış kan havuzu ile midRT/beforeRT lenfosit oranı arasında negatif ilişki saptandı(rho=-0,476; p=0,001); günlük >=100 cGy alan toplam kan havuzu için de benzer ilişki izlendi(rho=-0,449; p=0,002). ROC analizinde, preRT/midRT değişimi ile günlük >=50 cGy doz alan toplam kan havuzunda eşik değer 368cc/gün için%57,7sensitivite, %66 spesifite ile anlamlı ilişki tespit edildi (p0.044, AUC:0.705)(Fig1a).Günlük >=100 cGy doz alan toplam kan havuzunda eşik değer 207cc/gün için %61,5sensitivite, %66 spesifite ile anlamlı ilişki tespit edildi(p0.038, AUC: 0.712)(Fig1b).PTV hacmi de lenfosit oranı ile negatif ilişkiliydi(rho=-0,367; p=0,023).

Sonuç: dKRT alan, immünoterapi almamış AK hastalarında günlük düşük doz ışınlanan kan havuzu arttıkça erken lenfosit düşüşü belirginleşmektedir. Bulgular, immünoterapi çağında lenfosit koruyucu torasik planlama stratejileri için ön-veri niteliğindedir.

Anahtar kelimeler: Lenfopeni, Kan havuzu ışınlaması, Radyasyon ilişkili lenfosit kaybı

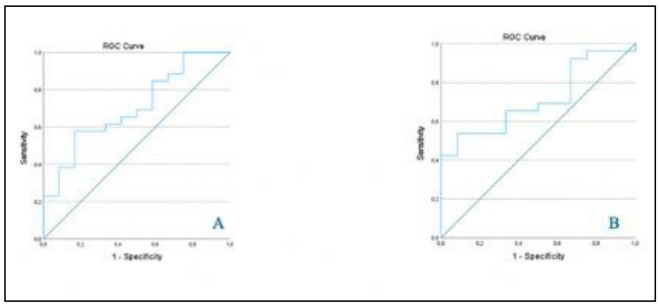

Şekil 1.A. Günlük >=50 cGy alan hacimler (cc) doz alan kan havuzu hacmi ve PreRT/midRT lenfosit oranı arasındaki ROC analiz görseli. B:Günlük >=100cGy alan hacimler (cc) doz alan kan havuzu hacmi ve PreRT/midRT lenfosit oranı arasındaki ROC analiz görseli.

Tablo 1. Mid-RT Lenfosit sayısı / RT öncesi Lenfosit sayısı ile ışınlanan kan havuzu arasındaki ilişkinin ROC Curve analizi

	Eşik değer	*p*	*AUC*	*Sensitivite*	*Spesifite*
Günlük >=50 cGy alan hacimler (cc)	368cc/gün	0.044	0.705	%57,7	%66
Günlük >=100cGy alan hacimler (cc)	207cc/gün	0.038	0.712	%61.5	%66

S-47

RADYOLOJİK MALİGN AKCİĞER NODÜLLERİNDE STEREOTAKTİK VÜCUT RADYOTERAPİSİ SONUÇLARI VE BAŞARISIZLIK PATERNİ ANALİZİ

İpek Sucak[1], Pantea Bayatfard[1], Yakup Arslan[1], Sümerya Duru Birgi[1], Ayşegül Gürsoy Çoruh[2], Ayten Kayı Cangır[3], Serap Akyürek[1]

[1]Ankara Üniversitesi Tıp Fakültesi, Radyasyon Onkolojisi Anabilim Dalı, Ankara
[2]Ankara Üniversitesi Tıp Fakültesi, Radyoloji Anabilim Dalı, Ankara
[3]Ankara Üniversitesi Tıp Fakültesi, Göğüs Cerrahisi Anabilim Dalı, Ankara

Amaç: Cerrahiye uygun olmayan veya histopatolojik doğrulama yapılamayan, radyolojik olarak malign kabul edilen erken evre akciğer nodüllerinde ASTRO'nun "Erken Evre Küçük Hücreli Dışı Akciğer Kanserinde Kanıta Dayalı Stereotaktik Vücut Radyoterapisi (SBRT) Rehberi"nde önerildiği gibi Radyasyon Onkolojisi, Radyoloji, Göğüs Hastalıkları, Göğüs Cerrahisi, Tıbbi Onkoloji ve Nükleer Tıp uzmanlarının içinde bulunduğu multidisipliner değerlendirme sonrası SBRT yaygın olarak uygulanmaktadır. Bu çalışmada, radyolojik malign olarak değerlendirilip SBRT uygulanan hastalarda tedavi sonuçlarını, sağkalım oranlarını ve başarısızlık paternlerini değerlendirmeyi amaçladık.

Gereç-Yöntem: Ağustos 2020 ile Kasım 2025 arasında kliniğimizde radyolojik malign akciğer nodülü nedeniyle SBRT uygulanan, daha önce malignite tanısı ve bu sebeple tedavi almamış 71 hastanın 74 lezyonu retrospektif olarak değerlendirildi. Sağkalım oranları Kaplan–Meier yöntemi ile analiz edildi. Başarısızlık paterni ve prognostik faktörler uygun parametrik, non-parametrik testler ve lojistik regresyon analizi ile SPSS v23.'te incelendi. p<0.05 istatistiksel olarak anlamlı kabul edildi.

Bulgular: Hasta ve tümör özellikleri Tablo-1'de özetlenmiştir. RT'de uygulanan ortanca doz 50 Gy (aralık:50–60), fraksiyon sayısı 5 (aralık:3–15) ve BED10 105 Gy (aralık:84–151) idi. Ortanca takip 29 ay olup medyan genel sağkalıma ulaşılamadı.

1 ve 2 yıllık genel sağkalım (GSK) oranları sırasıyla %95.4 ve %81.5 idi. Lokal nüks 4 lezyonda (%5.4) gelişti; 1 ve 2 yıllık lokal nükssüz sağkalım %96.9 ve %95 idi. Tüm lokal nüksler ilk 24 ayda görüldü. Rejyonel nüks 14 lezyonda (%18.9) saptandı; 1 ve 2 yıllık rejyonel nükssüz sağkalım %94.2 ve %90.7 idi. İlk rekürrens paterni %86.7 oranında bölgesel olup ortanca 21 ayda (1–60) gelişti. Paket/yıl sigara rejyonel nüks için risk faktörüydü (p=0.03). Yedi hastada (%9.5) uzak metastaz gelişti; 1 ve 2 yıllık uzak metastazsız sağkalım %98.5 ve %96.4 idi. 1, 2 ve 3 yıllık intrapulmoner nükssüz sağkalım sırasıyla %90, %79.4 ve %70.4 idi. Lezyonların %44'ü kontralateral akciğerdeydi. Nüks sonrası kurtarma tedavi ile GSK etkilenmedi (p=0.481). Kontralateral lezyon gelişimi ile yaş, sigara yükü, SUVmax ve GTV arasında ilişki yoktu (p>0.05). Tanı SUVmax 3. ay radyolojik yanıtı öngördü (p=0.03), ancak lokal veya rejyonel kontrol ile ilişkili değildi (p>0.05).

Sonuç: SBRT ile yüksek lokal kontrol ve düşük uzak metastaz oranları sağlanmıştır. En sık başarısızlık paterni bölgesel ve intrapulmoner nüks olup çoğu kontralateral yerleşimlidir. Erken radyolojik yanıt uzun dönem lokal veya bölgesel kontrolü öngörmemektedir.

Anahtar kelimeler: erken evre akciğer kanseri, radyolojik malign nodül, radyoterapi

Tablo 1. Hasta,tümör ve tedavi özellikleri

Tablo1- Hasta özellikleri (n=71)		Sayı (%)
Yaş (yıl) (ortanca, min-max)		70 yıl (44-93)
Cinsiyet	Erkek	53 (%74.6)
	Kadın	18 (%25.4)
Performans (ECOG skoru)	0-1	53 (%74.6)
	2	18 (%25.4)
Sigara Öyküsü	Var	68 (%91.9)
	Yok	6 (%8.1)
Komorbidite	Var	69 (%97.2)
	DM	19 (%27.5)
	HT	28 (%40.5)
	KAH	24 (%34.7)
	KOAH	22 (%31.8)
	İAH	6 (%8.6)
	Yok	2 (%2.8)
Tümör ve tedavi özellikleri (n=74)		Sayı (%)
Tanıda Toraks BT	Var	74 (%100)
Tanıda PET/BT	Var	69 (%93.2)
	Yok	5 (%6.8)
Tanıda TAP BT	Var	5 (%6.8)
	Yok	69 (%93.2)
Tanıda mediastinal örnekleme (EBUS)	Var	14 (%18.9)
	Yok	60 (%81.1)
Tanı T Evresi	T1	61 (%82.5)
	T2	13 (%17.5)
Tümör yerleşimi	Ultrasantral	9 (%12.2)
	Santral	14 (%18.9)
	Periferik	51 (%68.9)
RT sonrası 3. ay yanıt	Stabil	47 (%63.5)
	Parsiyel	27 (%36.5)
RT sonrası en iyi yanıt	Stabil	22 (%29.7)
	Parsiyel	41 (%55.4)
	Tam yanıt	11 (%14.9)
Lokal nüks	Var	4 (%5.4)
	Yok	70 (%94.6)
Rejyonel nüks	Var	14 (%18.9)
	Yok	60 (%81.1)
Yeni intrapulmoner lezyon	Var	32 (%43.2)
	Yok	42 (%56.8)
Uzak nüks	Var	7 (%9.5)
	Yok	67 (%90.5)
		Ortanca (Min-Max)
Tanıda PET/BT tümör SUVmax		7.2 (0-26.9)
Tanıda tümörün en büyük çapı (mm)		17 (8-42)

S-48

TORAKS RADYOTERAPİSİ ALAN AKCİĞER KANSERLİ HASTALARDA KARDİYAK ALT YAPI DOZLARININ TROPONİN ARTIŞI VE SAĞKALIM İLE İLİŞKİSİ

Eda Pıçak[1], Emriye Güler[1], Esra Kekilli[1], Çiğdem Sönmez[2], Fatih Göksel[1], Ebru Karakaya[1]

[1]Dr.Abdurrahman Yurtaslan Onkoloji EAH, Radyasyon Onkolojisi Kliniği,Ankara
[2]Dr.Abdurrahman Yurtaslan Onkoloji EAH,Biyokimya Kliniği,Ankara

Amaç: Toraks radyoterapisi (RT) alan hastalarda kardiyak toksisite önemli bir klinik sorundur. Klinik uygulamada sıklıkla kalp dozları değerlendirilmekle birlikte, kardiyak alt yapı dozlarının erken kardiyak etkilenme göstergeleri ve sağkalım üzerindeki klinik yansıması net değildir. Bu çalışmada toraks RT alan hastalarda kardiyak alt yapı dozlarının troponin artışı ve genel sağkalım ile ilişkisi araştırıldı.

Bulgular: Retrospektif analize akciğer kanseri tanısıyla RT uygulanan, RT öncesi ve sonrası tropnin bakılan 25 hasta dahil edildi. Tedavi planlama görüntülerinde kalp, sol ventrikül (LV), sol ön inen arter (LAD) ve sağ koroner arter (RCA) Feng ve ark. kardiyak atlası referans alınarak ayrı ayrı konturlandı ve doz-volüm parametreleri (Dmean, Dmax, V5, V10, V20, V30, V40) kaydedildi.Fraksiyon şemaları dikkate alınarak biyolojik eşdeğer doz α/β=10 için BED10 değeri hesaplandı.Hastaların RT öncesi ve sonrası troponin değerleri kaydedildi. Kardiyak olay; high-sensitive troponin için >=5 birim artış, troponin I için laboratuvar üst referans sınırının aşılması olarak tanımlandı. Doz parametreleri ile troponin artışı arasındaki ilişki korelasyon ve Mann–Whitney U testleri ile analiz edildi. Genel sağkalım Kaplan–Meier yöntemi ile değerlendirildi ve bağımsız prognostik faktörleri belirlemek amacıyla çok değişkenli Cox regresyon analizi uygulandı.

Bulgular: Takip süresince 7 hastada (%28) kardiyak olay saptandı. Korelasyon analizinde RCA ortalama ve maksimum dozları ile high-sensitive troponin artışı arasında anlamlı ilişki bulundu (her iki parametre için p=0.021).Mann–Whitney U analizinde troponin artışı gelişen hastalarda RCA ortalama ve maksimum dozlarının daha yüksek olduğu görüldü; bu fark sınırda anlamlı bulundu (her iki parametre için p=0.05).BED10 değeri troponin artışı ve kardiyak olay ile ilişkili bulunmadı.Tek değişkenli analizde kardiyak alt yapı dozları ile genel sağkalım arasında anlamlı ilişki izlenmedi. Çok değişkenli Cox regresyon analizine yaş, cinsiyet, evre, histoloji, ECOG performans durumu ve medyan değere göre kategorize edilen RCA ortalama dozu dahil edildi. Analiz sonucunda yaş (p=0.001), cinsiyet (p=0.006) ve RCA ortalama dozu (p=0.042) genel sağkalım ile bağımsız olarak ilişkili bulundu; diğer değişkenler istatistiksel anlamlılık göstermedi.

Sonuç: Toraks radyoterapisi uygulanan akciğer kanserli hastalarda RCA ortalama ve maksimum dozlarının high-sensitive troponin artışı ile ilişkili olduğu gösterilmiştir.Genel troponin artışı ile anlamlı ilişki saptanmamış olması high-sensitive troponinin subklinik miyokardiyal hasarı saptamada daha duyarlı bir biyobelirteç olmasına bağlı olabilir.Ayrıca RCA ortalama dozu, yaş ve cinsiyetten bağımsız olarak genel sağkalım ile ilişkili bulunmuştur. Buna karşın BED10 değeri ve diğer kardiyak alt yapı doz parametreleri ile troponin artışı arasında anlamlı ilişki izlenmemiştir. Bu bulgular, toraks RT planlamasında özellikle koroner arter dozlarının dikkatle değerlendirilmesi gerektiğini düşündürmektedir.

Anahtar kelimeler: Toraks radyoterapisi, kardiyak hasar, troponin artışı

S-49

RADYOTERAPİ UYGULANAN AKCİĞER KANSERLİ HASTALARDA SARKOPENİ, İNFLAMATUAR VE NÜTRİSYONEL BELİRTEÇLERİN PROGNOZ ÜZERİNE ETKİSİ

Emriye Güler, Can Azak, Eda Pıçak, Şükran Ülger, Fatih Göksel, Ebru Karakaya

Dr. Abdurrahman Yurtaslan Onkoloji EAH, Radyasyon Onkolojisi Kliniği, Ankara

Amaç: Sarkopeni, sistemik inflamasyon ve beslenme durumunun akciğer kanseri hastalarında sağkalım üzerine etkisi giderek daha fazla önem kazanmaktadır.L3 düzeyi klasik referans olmakla birlikte, toraks BT görüntülemelerinde L3 sıklıkla yer almamaktadır.Bu çalışmada definitif radyoterapi (RT) alan akciğer kanseri hastalarında T10 vertebra düzeyinde BT temelli iskelet kas indeksi (SMI),Global İnflamatuvar Nütrisyonel İndeks (GİNİ) ve Prognostik Nütrisyonel İndeksin(PNI) sağkalım üzerindeki etkisinin araştırılması amaçlandı.

Gereç ve Yöntem: 2021–2025 yılları arasında merkezimizde akciğer kanseri sebebi ile RT uygulanan 118 hasta retrospektif olarak değerlendirildi. T10 düzeyinde Hounsfield Unit(HU) -30 ile +150 aralığında ölçülen iskelet kas alanı(cm2) boy^2'ye bölünerek SMI (cm^2/m^2) hesaplandı.RT öncesi kan parametrelerine ulaşılan her hasta için GİNİ (CRP × Monosit × Trombosit × Nötrofil) / (Albümin × Lenfosit) formülü; PNI ise 10 × Albümin [g/dL] + (0,005 × Total Lenfosit [/mm^3]) formülüne göre hesaplandı.İndex değerleri için ROC analizi kullanılarak cut off değerleri hesaplandı.İndekslerin hastalıksız sağkalım (DFS) ve genel sağkalım(OS) arasındaki ilişki korelasyon ve Mann–Whitney U testleri ile analiz edildi.Sağkalım analizleri Kaplan–Meier yöntemi ile değerlendirildi ve bağımsız prognostik faktörleri belirlemek amacıyla çok değişkenli Cox regresyon analizi uygulandı.

Bulgular: Toplam 118 hastanın analizinde SMI'nin ortalama değeri 5,7±2,27, medyan değeri 5,53 olarak saptandı.Erkeklerde medyan SMI 5,53 ortalama 5,7), kadınlarda medyan 4,74(ortalama 4,12) idi.SMI'nin ROC analizinde DFS(AUC=0,556; p=0,306) ve OS(AUC=0,473; p=0,635) açısından anlamlı ayırt edici değeri bulunmadı ve güvenilir bir cut-off saptanamadı.Cinsiyete göre alt analizlerde de erkek ve kadın hastalarda SMI'ye göre OS ve DFS açısından anlamlı fark izlenmedi (tüm p>0,05).PNI için OS açısından ROC analizinde 363,01 değeri anlamlı cut-off olarak belirlendi (p=0,048; sensitivite %37,3, spesifite %86,8).Ancak DFS ile ilişkisi anlamlı değildi. GINI için ROC analizinde anlamlı cut-off saptanmadı ve medyan değere göre yapılan analizde OS ile ilişki izlenmedi(p=0,299). DFS analizinde yaş, cinsiyet, evre, histoloji, KPS(karnofsky performans skalası),SMI (ortalama ve medyan), GINI, PNI ve BED10 değerleri ile anlamlı ilişki gösterilemedi(tüm p>0,05). Çok değişkenli Cox regresyon modeline yaş, cinsiyet, evre, histoloji, KPS, PNI, GINI ve BED10 dahil edildiğinde yalnızca KPS bağımsız prognostik faktör olarak saptandı(p=0,01).

Sonuç: Çalışmamızdaki hasta grubunda kas kitlesinin literatürde bildirilen referans değerlere(erkek=29,1 kadın=23,1) kıyasla belirgin düzeyde düşük olduğu ve kohortun genel anlamda düşük kas rezervine sahip olduğu görülmektedir.Bununla birlikte kas indeksi ve nütrisyonel göstergelerin sağkalım üzerindeki etkisi tek başına belirleyici görünmemektedir.Sarkopeni belirteci olan L3 seviyesine alternatif olarak torasik düzeyde ölçülen kas parametreleri klinik pratikte kolay uygulanabilir ve erişilebilir olduğu için daha homojen örneklemli ve prospektif çalışmalarla el kavrama testi gibi fonksiyonel testler de eklenerek bu ilişkinin doğrulanması gerekmektedir.

Anahtar kelimeler: Akciğer Kanseri, Nütrisyonel index, Sarkopeni

S-50

RADYOMİK VE DOZ-HACİM PARAMETRELERİNE DAYALI L1-REGULARİZE LOJİSTİK REGRESYON MODELİ İLE RADYOTERAPİYE BAĞLI ÖZEFAJİT GELİŞİMİNİN ÖNGÖRÜLMESİ

Mustafa Olgun, Mahmut Emre Köse, Esra Kekilli, Ebru Karakaya, Ebru Atasever Akkaş, Fatih Göksel

Dr. Abdurrahman Yurtaslan Onkoloji Eğitim ve Araştırma Hastanesi, Radyasyon Onkolojisi Ana Bilim Dalı, Ankara

Amaç: Bu çalışmada radyoterapi uygulanan hastalarda gelişen akut özefajitin öngörülmesinde doz-hacim histogramı (DVH) parametreleri ve radyomik özelliklerin birlikte kullanıldığı yapay zekâ destekli bir modelin performansının değerlendirilmesi amaçlandı.

Yöntem: Çalışmaya radyoterapi uygulanmış toplam 166 hasta dahil edildi. Özefajit gelişimi ikili sonuç değişkeni olarak (var/yok) kodlandı. Hastaların 39'unda (%23,5) özefajit gelişirken 127 hastada (%76,5) gelişmedi. DVH parametreleri (özefagus ortalama doz, V20–V60 değerleri) ile birlikte intensite histogram ve doku temelli radyomik özellikler (skewness, mean absolute deviation, entropy, GLCM entropy, GLCM contrast, GLRLM short-run emphasis gibi) analiz edildi. Öncelikle tek değişkenli analizler gerçekleştirildi. Ardından özellik ölçeklendirmesi yapılarak L1-regularizasyon (LASSO) içeren lojistik regresyon modeli kuruldu. Model performansı 5 katlı stratifiye çapraz doğrulama yöntemi ile değerlendirildi ve ayırt edicilik gücü ROC eğrisi altında kalan alan (AUC) ile raporlandı.

Bulgular: Tek değişkenli analizlerde özellikle yüksek doz hacim parametrelerinin (özellikle V40) özefajit gelişimi ile anlamlı ilişkili olduğu gözlendi. Radyomik parametrelerin çoğu tek başına istatistiksel anlamlılık göstermedi. DVH ve radyomik özelliklerin birlikte kullanıldığı L1-regularize lojistik regresyon modeli 5 katlı çapraz doğrulamada ortalama 0,62 AUC değeri elde etti. Katlar arasında AUC değerleri 0,49–0,77 aralığında değişkenlik gösterdi. Bu sonuç modelin sınırlı fakat ölçülebilir düzeyde ayırt edici performans gösterdiğini ortaya koymaktadır.

Sonuç: DVH parametreleri özefajit gelişiminde temel belirleyici faktörler olmaya devam etmektedir. Radyomik özelliklerin modele eklenmesi sınırlı düzeyde katkı sağlamıştır. Elde edilen AUC değeri klinik karar desteği için yeterli olmamakla birlikte, radyomik ve doz temelli verilerin entegrasyonunun potansiyelini göstermektedir. Daha büyük ve dengeli hasta gruplarında, gelişmiş makine öğrenmesi yöntemleri ile yapılacak çalışmalar model performansını artırabilir. Bu çalışma, radyoterapiye bağlı toksisite öngörüsünde yapay zekâ destekli yaklaşımların uygulanabilirliğini gösteren keşif niteliğinde bir analiz sunmaktadır.

Anahtar kelimeler: LASSO Lojistik Regresyon, Radyomik, Radyoterapi Toksisitesi

S-51

KHDAK'TA ATELEKTAZİ REZOLÜSYONUNA BAĞLI GEOMETRİK HEDEF DEĞİŞİMİ: GÜNLÜK IGRT VE ADAPTİF PLANLAMANIN ÖNEMİ– OLGU SUNUMU

Şükran Şenyürek, Öykü Cebeli, Duygu Sezen, Uğur Selek, Yasemin Atagün

Koç Üniversitesi, Radyasyon Onkolojisi Ana Bilim Dalı, İstanbul

Giriş: Santral yerleşimli küçük hücreli dışı akciğer kanserinde (KHDAK) postobstrüktif atelektazi sık görülür. Atelektazinin, te-

davi sürecinde gerilemesi, tümör merkezinde belirgin geometrik kaymaya ve planlanan hedef hacmin dışına çıkma riskine yol açabilir.

Olgu: Öksürük ve hemoptizi ile başvuran 61 yaş kadın hastada sağ hiler santral kitle ve sağ üst lob total atelektazi saptandı. PET-CT'de 48×36 mm boyutlu hipermetabolik primer lezyon, multipl mediastinal ve supraklavikular lenf nodları izlendi (Resim 1A). Beyin MRG'de 5.5 mm sol serebellar metastaz raporlandı (Resim 1B) (cT4N3M1b, evre IVA). EBUS biyopsisi küçük hücreli dışı karsinom ile uyumlu bulundu.

Soliter beyin metastazına stereotaktik radyoterapi uygulandı. Hastaya sistemik olarak karboplatin + paklitaksel + durvalumab başlandı. Ancak 2 kür sonrası torasik progresyon gelişen hastamızın lokal alanına definitif KRT planlandı. 4D-BT simülasyonu sonrası tanımlanan iGTV'ye uygun marj verilerek CTV oluşturuldu. Simultane entegre boost (SIB) tekniği ile iGTV'ye 220 cGy/fraksiyon dozunda 30 fraksiyonda toplam 66 Gy, CTV'ye 200 cGy/fraksiyon dozunda 30 fraksiyonda toplam 60 Gy reçete edildi.

Tedavi sürecinde günlük IGRT ile takip edilen hastada 12. fraksiyonda sağ üst lob total atelektazisinin açıldığı saptandı. Kontrol görüntülemelerinde iGTV'de belirgin yer değişikliği izlenmesi nedeniyle 13.fraksiyon öncesinde yeni 4D-BT simülasyonu yapılarak adaptif planlama gerçekleştirildi ve tedavisine adaptif plan ile devam edildi (Resim 3).

Sonuç: Literatürde atelektazinin rezolüsyonunun tümörün mediastinal doğrultuda yer değiştirmesine ve PTV dışına çıkmasına yol açabileceği gösterilmiştir. Bu değişim birkaç fraksiyon içinde gerçekleşebilir. Özellikle santral tümörlerde, yalnızca başlangıç planlamasına güvenmek yetersiz kalabilir. Bu nedenle günlük görüntü kılavuzlu radyoterapi (IGRT) ve gerektiğinde adaptif yeniden planlama, hedef kapsamasının korunması açısından kritik önemdedir.

Anahtar kelimeler: Atelektazi, IGRT, KHDAK

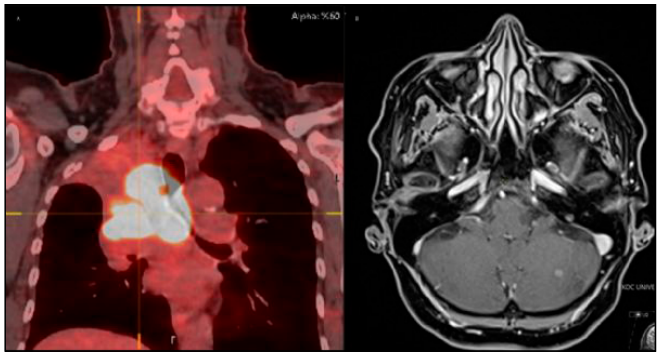

Resim 1. Evreleme PET-CT'de Santral Sağ Hiler Kitle ve Total Sağ Üst Lob Atelektazisi, B: Sol Serebellar Metastaz (T1 Aksiyel Kontrastlı Beyin MRG)

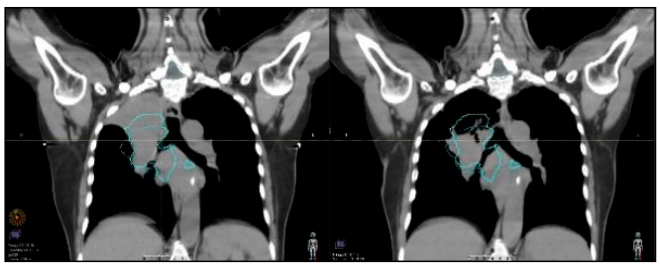

Resim 2. Atelektazi Rezolüsyonu ve iGTV Değişimi: Başlangıç Simulasyon BT (düz çizgi)– Adaptif Planlama BT (noktalı çizgi) ile Karşılaştırma

S-52

TORASİK RADYOTERAPİ ALAN AKCİĞER KANSERİ OLGULARINDA SİNOATRİYAL VE ATRİOVENTRİKÜLER NOD DOZLARININ ATRİYAL FİBRİLASYON GELİŞİMİNDEKİ ROLÜ

İlayda Yalman[1], Hakan Yalman[2], Halil Cumhur Yıldırım[1], Murat Çimci[2], Kıvanç Yalın[2], Fazilet Öner Dinçbaş[1]

[1]İstanbul Üniversitesi-Cerrahpaşa, Cerrahpaşa Tıp Fakültesi Radyasyon Onkolojisi Ana Bilim Dalı

[2]İstanbul Üniversitesi-Cerrahpaşa, Cerrahpaşa Tıp Fakültesi Kardiyoloji Ana Bilim Dalı

Amaç: Radyoterapiye bağlı kardiyak toksisite uzun süredir bilinmektedir; ancak elektriksel ileti sistemi üzerindeki etkiler hakkında yeterince veri bulunmamaktadır.

Bu çalışmanın amacı, primer akciğer kanseri tanısı ile torasik radyoterapi uygulanan olgularda diğer özelliklerle birlikte sinoatriyal (SA) ve atriyoventriküler (AV) nodlara uygulanan radyasyon dozunun yeni başlangıçlı atriyal fibrilasyon (AF) gelişimi üzerindeki etkisini değerlendirmektir.

Metod: 2021-2024 tarihleri arasında primer akciğer kanseri tanısı ile palyatif ya da küratif amaçla toraksa radyoterapi uygulanan olgular retrospektif olarak değerlendirildi. Hastaların demografik özellikleri, komorbiditeleri ve onkolojik tedavileri incelendi. SA nod ve AV nod konturlaması Loap ve arkadaşlarının oluşturduğu 'A Radiation Therapy Contouring Atlas for Cardiac Conduction Node Delineation' rehberine göre konturlandı. Kalp mean dozu, SA nod ve AV nod max dozları analiz edildi ve EQD_2 modeli ($\alpha/\beta = 3$) kullanılarak BED_3'e dönüştürüldü. Kardiak değerlendirme tedavi öncesi ve tedavi sonrası rutin kardiyoloji takiplerinde 12 derivasyonlu elektrokardiyogram ile yapıldı. Radyasyon dozu ile yeni başlangıçlı atriyal fibrilasyon (AF) arasındaki ilişkiler, ortalama kalp, SA ve AV nod dozlarının sürekli değişkenler olarak ele alındığı spline modelleme kullanılarak analiz edildi ve cutoff değerleri belirlendi. AF gelişimine ilişkin yarışan olayların etkisi, Fine–Gray regresyon analizi ile incelendi.

Sonuç: 21 küçük hücreli, 63 küçük hücreli dışı akciğer kanseri tanılı toplamda 84 hasta çalışmaya dahil edildi. Ortalama yaş 68.1±8.7 yıldı ve hastaların %83'ü erkekti. Median takip süresi 18.1 (3-35) aydı. Hastalara ait ek karakteristik bulgular tablo 1 de özetlenmiştir. İstatistiksel analizde AF insidansı %11 olarak bulundu (Şekil 1). Tek değişkenli ve çok değişkenli Fine–Gray analizleri, yüksek SA nod maksimum dozu (SAN Dmax)'nun (sHR 1.03, p=0.040) ve ileri yaşın (sHR 1.09, p=0.001) AF için anlamlı risk faktörleri olduğunu gösterdi.

Spline analizi, SA nod Dmax için 17.23 Gy ve AV nod Dmax için 14.47 Gy cutoff değerlerini belirledi. SA nod cutoff değerini aşan hastalarda (>17.23 Gy) AF insidansı anlamlı derecede daha yüksek bulundu (χ^2=4.295, p=0.038).

Tartışma: Yüksek SA nod dozu, artmış AF riski ile ilişkili bulundu. SA ve AV nodların risk altındaki organlar olarak tanımlanması, tedavi planlamasında bu alana verilen dozun azaltılmasına ve olası kardiyak fibrilasyonların önlenmesine katkı sağlayabilir.

Anahtar kelimeler: Torasik radyoterapi, Sinoatrial ve Atrioventriküler Nod Dozu, Atrial Fibrilasyon

TAblo 1. Hasta Karakteristiği

Hasta Karakteristiği	
Beden Kitle İndeksi (kg/m²)	<18 = 6 (%7), 18-25 = 25 (%30), 25-30 = 18 (%22), >30 = 7 (%8), Bilinmeyen = 28 (%33)
Hipertansiyon	Var = 48 (%57), Yok = 36 (%43)
Hiperlipidemi	Var = 17 (%20), Yok = 67 (%80)
Koroner Arter Hastalığı	Var = 25 (%30), Yok = 59 (%70)
Histoloji	Küçük hücreli akciğer kanseri = 21 (%25),Küçük hücreli dışı akciğer kanseri = 63 (%75)
Eşzamanlı Kemoterapi	Var = 23 (%27), Yok = 61 (%73)
Adjuvan İmmünoterapi	Var = 17 (%20), Yok = 67 (%80)
Toplam Doz EQD2 (Gy)	58,4 Gy - 60,2 Gy = 59 (%70), 32,5 Gy - 58,4 Gy = 25 (%30)
Fraksiyon Boyutu	1,8 - 2 = 49 (%58), ≤2 - 3 = 26 (%31), ≤3 - 4 = 9 (%11)
SA Nodu dmax EQD2 (Gy)	≤17.23 Gy = 50 (%60), >17.23 Gy = 34 (%40)
AV Nodu dmax EQD2 (Gy)	≤14.47 Gy = 79 (%95), >14.47 Gy = 5 (%5)
Kalp Ortalama EQD2 (Gy)	Ortalama 4.3 Gy (0.2-13.30)

İnsident Atriyal Fibrilasyon için Tek Değişkenli Fine-Gray Regresyon Analizleri			
Değişken	sHR	%95 CI	p değeri
Yaş	1,05	1.01 - 1.10	0.027
Erkek	0,61	0.12 - 2.97	0.54
Hipertansiyon	2,28	0.46 - 11.14	0.31
Diabetes mellitus	0,9	0.19 - 4.29	0.9
Hiperlipidemi	2,56	0.64 - 10.33	0.19
Koroner arter hastalığı	1,38	0.34 - 5.57	0.66
Eşzamanlı kemoterapi	1,54	0.39 - 6.17	0.54
SA Nodu dmax (Gy)	1,03	1.00 - 1.05	0.041
AV Nodu dmax(Gy)	1,08	1.04 - 1.12	<0.001
Ortalama kalp dozu (Gy)	1,34	1.18 - 1.53	<0.001
Mayo AF risk skoru	1,23	0.91 - 1.66	0.18
AV Nodu dmax > 14.47 Gy	10,39	3.01 - 35.91	<0.001
SA Nodu dmax > 17.23 Gy	4,5	0.92 - 22.14	0.064
İnsident Atriyal Fibrilasyon için Çok Değişkenli Fine-Gray Regresyon Analizleri			
Yaş	1,09	1.04 - 1.15	0.001
SA Nodu dmax(Gy)	1,03	1.00 - 1.07	0.04
AV Nodu dmax(Gy)	0,85	0.70 - 1.02	0.074
Ortalama kalp dozu (Gy)	1,3	0.96 - 1.77	0.088
AV Nodu dmax> 14.47 Gy	39,31	4.58 - 337.41	<0.001

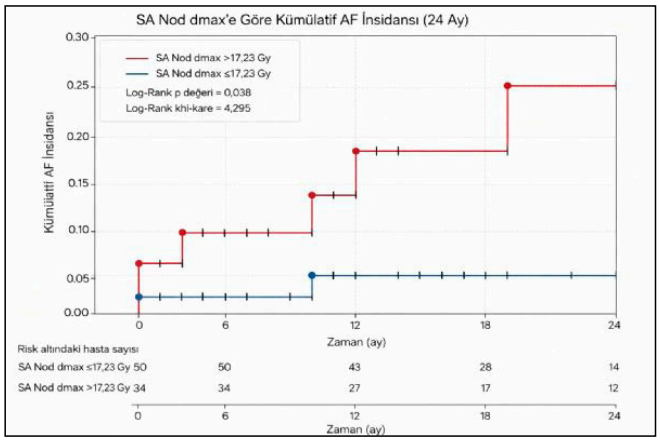

Şekil 1. Nod Dmax ve Kümülatif AF insidansı

S-53

TORASİK KONSOLİDASYON RADYOTERAPİSİ ALAN YAYGIN EVRE KÜÇÜK HÜCRELİ AKCİĞER KANSERİ TANILI OLGULARDA SAĞKALIM SONUÇLARIMIZ: HACETTEPE ÜNİVERSİTESİ DENEYİMİ

Mervenur Bay Ataş[1], Melek Tuğçe Yılmaz Aslan[1], Mustafa Cengiz[1], Burak Yasin Aktaş[2], Mustafa Erman[2], Pervin Hürmüz[1]

[1]Hacettepe Üniversitesi Tıp Fakültesi, Radyasyon Onkolojisi Ana Bilim Dalı, Ankara

[2]Hacettepe Üniversitesi Tıp Fakültesi, Medikal Onkoloji Bilim Dalı, Ankara

Amaç: Yaygın evre küçük hücreli akciğer kanserinde (YE-KHAK) kemoterapiye (KT), immünoterapi (IT) eklenmesi ile sağkalımın arttığı CASPIAN ve IMPOWER133 çalışmaları ile gösterilmiştir (1,2). Bu hasta grubunda KT sonrası tedavi yanıtı olan olgularda torasik konsolidasyon radyoterapisi (TRT) ile sağkalım avantajı gösterilmiştir ancak yeni standart tedavi olan kemo-immunoterapi (K-IT) sonrası TRT'nin katkısı bilinmemektedir (3). Kliniğimizde KT ve K-IT sonrası tedavi yanıtı olan olgularda TRT önerilmektedir ve bu çalışmada, TRT uygulanan hastalarda sağkalım sonuçlarının değerlendirilmesi amaçlanmıştır.

Yöntem-Gereçler: Çalışmamıza; kliniğimizde 2012–2025 yılları arasında, YE-KHAK tanısıyla sistemik tedavi sonrası TRT uygulanan 54 hasta dahil edildi. Sağkalım analizleri Kaplan–Meier yöntemi ile hesaplandı ve gruplar Log-Rank testi ile karşılaştırıldı. Tüm istatistiksel analizler SPSS v.23 ile gerçekleştirildi (IBM, Armonk, NY, USA) ve $p<0,05$ istatistiksel olarak anlamlı kabul edildi.

Bulgular: Çalışmaya dahil edilen hastaların özellikleri Tablo 1.'de verilmiştir. Ortanca 16.2 aylık (6.7-74.1 ay) takipte, tüm grubun 1 ve 2 yıllık GS ve PS oranları sırası ile %71, %32 ve %53, %11 idi. Ortanca GS 17.3 ay (SS:1.851; %95 GA: 13.719-20.975) ve ortanca PS 12.1 ay (SS: 0.918; %95 GA: 10.358-13.955) olarak bulundu. KT ve K-IT alan olgular ayrı ayrı incelendiğinde; K-IT alan olgularda 1 ve 2 yıllık GS %63 ve %31; KT alan olgularda bu değerler sırası ile %75 ve %32'ydi ($p=0.9$). KT ve K-IT alan gruplar arasında yaş ($p=0.2$), cinsiyet dağılımı ($p=0.5$), ECOG performans skoru ($p=0.8$) ve tanı anındaki metastaz yükü ($p=0.1$) açısından anlamlı farklılık saptanmadı. Profilaktik kranial ışınlamanın (PKI) hem KT grubunda hem de K-IT grubunda GS katkısı saptanmadı ($p=0.5$ ve $p=0.4$). Yan etki profiline bakıldığında, 6 hastada (%11.1) tedaviye bağlı pnömonit görüldü. Bu olguların 3'ü K-IT grubunda (%17.6), 3'ü (%8.1) KT grubunda idi ($p=0.3$). K-IT grubunda 2 hastada akut (grad 2–3) pnömonit ve 1 hastada geç dönem grad 5 pnömonit izlendi. KT grubunda ise 1 hastada akut grad 1 pnömonit ve 2 hastada geç dönem grad 5 pnömonit izlendi.

Sonuç: Sağkalım sonuçlarımız literatürle uyumludur ve TRT tüm sistemik tedavi yaklaşımlarında tolere edilebilir görünmektedir. TRT'nin K-IT dönemindeki yerinin daha büyük çalışmalar ile araştırılmasına ihtiyaç bulunmaktadır.

Kaynaklar

1. Horn L. et al. First-line atezolizumab plus chemotherapy in extensive-stage small-cell lung cancer. N Engl J Med 2018;379:2220-2229.
2. Paz-Ares L. Durvalumab plus platinum-etoposide versus platinum-etoposide in first-line treatment of extensive-stage small-cell lung cancer (caspian): A randomised, controlled, open-label, phase 3 trial. The Lancet 2019;394:1929-1939.
3. Slotman BJ. et al. Use of thoracic radiotherapy for extensive stage small-cell lung cancer: A phase 3 randomised controlled trial. Lancet 2015;385:36-42.

Anahtar kelimeler: Küçük hücreli akciğer kanseri, Torasik radyoterapi

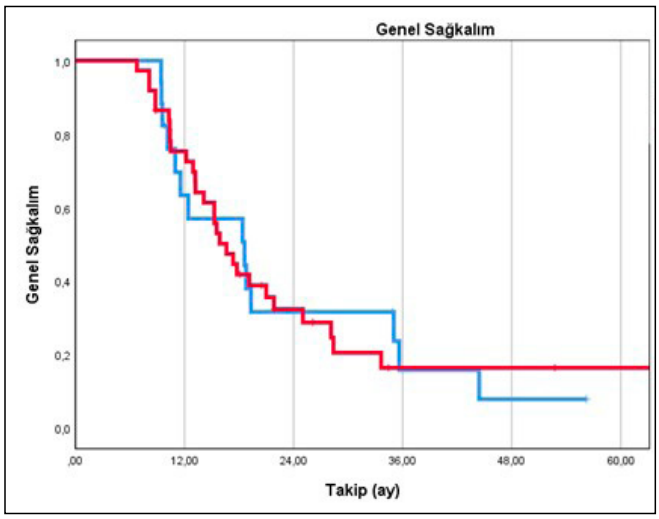

Şekil 1. Torasik Radyoterapi Alan Olguların Sistemik Tedaviye Göre Gruplandırılmış Kaplan-Meier Genel Sağkalım Eğrisi (Mavi eğri: K-IT, kırmızı eğri: KT, p=0.9)

Tablo 1. Hasta ve tedavi özellikleri (N=54)

Hasta Özellikleri	*N(%)*
Yaş, yıl (ortanca)	64 (aralık, 42-78)
Cinsiyet	
Kadın	8 (14.8)
Erkek	46 (85.2)
Sigara, paket.yıl (ortanca)	55 (aralık 12-200)
Tanıda metastaz durumu	
Uzak metastaz yok	11 (20.4)
Oligometastatik (<5 odak)	22 (40.7)
Çoklu metastaz	21 (38.9)
Toplam radyoterapi dozu, Gy (ortanca)	45 (aralık, 15-64)
Fraksiyon sayısı (ortanca)	15 (aralık, 5-32)
Sistemik tedavi	
Kemoterapi	37 (68.5)
Etoposid-Sisplatin	22 (40.7)
Etoposid-Karboplatin	15 (27.8)
Kemo-immünoterapi	17 (31.5)
Etoposid-Karboplatin-Atezolizumab	8 (14.8)
Etoposid-Sisplatin-Atezolizumab	7 (13)
Etoposid-Sisplatin-Pembrolizumab	2 (3,7)
Profilaktik kranial ışınlama	
Yok	22 (40,7)
Var	32 (59,3)
Son kontrolde durum	
Hastalıksız hayatta	5 (9.3)
Hastalıklı hayatta	6 (11.1)
Eksitus	43 (79.6)

S-54

KRONOLOJİK YAŞ DEĞİL BİYOLOJİK REZERV: İKİNCİ BASAMAK NİVOLUMAB ALAN METASTATİK KHDAK HASTALARINDA NÜTRİSYONEL-İMMÜN İNDEKSLERİN PROGNOSTİK DEĞERİ

Sevinç Ballı, Ahmet Baran

Samsun Şehir Hastanesi

Amaç: İmmün kontrol noktası inhibitörleri ileri evre küçük hücre dışı akciğer kanserinde (KHDAK) sağkalımı uzatmaktadır. Ancak tedavi yanıtını öngörebilecek güvenilir biyobelirteçler sınırlıdır. Bu çalışmada ikinci basamak nivolumab tedavisi alan hastalarda sistemik inflamasyon ve nütrisyon durumunu yansıtan indekslerin prognostik değerinin araştırılması amaçlandı.

Yöntem: Tek merkezde Ocak 2021 – Aralık 2024 tarihleri arasında metastatik KHDAK tanısı ile ikinci basamak nivolumab tedavisi alan 213 hasta retrospektif olarak incelendi. Tedavi başlangıcı öncesi laboratuvar değerlerinden nötrofil-lenfosit oranı (NLR), sistemik inflamatuar indeks (SII), prognostik nütrisyonel indeks (PNI) ve hemoglobin-albümin-lenfosit-trombosit (HALP) skoru hesaplandı. Sağkalım Kaplan–Meier yöntemi ile değerlendirildi ve log-rank testi ile karşılaştırıldı. Eşik değerler popülasyon medyanlarına göre belirlendi. Bağımsız prognostik faktörler Cox regresyon analizi ile araştırıldı. Yaş değişkeni hem kategorik hem de sürekli olarak modele dahil edildi. Ayrıca indekslerin birinci basamak tedavi tipinden etkilenip etkilenmediği Kruskal–Wallis testi ile incelendi.

Bulgular: Toplam 213 hasta çalışmaya dahil edildi. Medyan genel sağkalım 11,4 ay bulundu. Düşük HALP skoruna sahip hastalarda sağkalım anlamlı olarak daha kısa saptandı (8,1 ay vs 14,2 ay; p=0,002). Benzer şekilde düşük PNI daha kötü sağkalım ile ilişkiliydi, ancak NLR ve SII anlamlı bulunmadı.

Çok değişkenli analizde nütrisyonel indeksler bağımsız prognostik faktör olarak kaldı (HALP HR 1,60; p=0,004, PNI HR 1,67; p=0,001). Kronolojik yaş >=65 için tek değişkenli analizde sağkalım ile ilişkili bulunmasına rağmen (HR: 0,72; %95 GA: 0,53–0,98; p=0,039), çok değişkenli analizde bağımsız etkisini sürdüremedi. Yaşın sürekli değişken olarak modele dahil edilmesi durumunda da sağkalım üzerine bağımsız etkisi gösterilemedi (p>0,05). Nütrisyonel indeksler birinci basamak tedavi tipine göre farklılık göstermedi (HALP p=0,121; PNI p=0,095).

Sonuç: İkinci basamak nivolumab tedavisi alan metastatik KHDAK hastalarında tedavi sonucunu kronolojik yaştan çok hastanın biyolojik rezervini yansıtan nütrisyonel-inflamatuar indeksler belirlemektedir. HALP skoru kolay ulaşılabilir ve düşük maliyetli bir biyobelirteç olarak immünoterapi adaylarının değerlendirilmesinde klinik pratiğe katkı sağlayabilir.

İmmünosenesens nedeniyle ileri yaşta T-hücre fonksiyonlarında azalma beklenmesine rağmen çalışmamızda kronolojik yaşın sağkalım üzerinde bağımsız bir etkisi gösterilememiştir. Buna karşın hastanın biyolojik rezervini yansıtan nütrisyonel-inflamatuar indeksler güçlü prognostik belirteçler olarak saptanmıştır. Bu bulgular immünoterapi yanıtını belirleyen temel faktörün kronolojik yaş değil, immün ve nütrisyonel rezerv olduğunu desteklemektedir.

Anahtar kelimeler: İmmünoterapi, HALP skoru, Nütrisyonel indeks

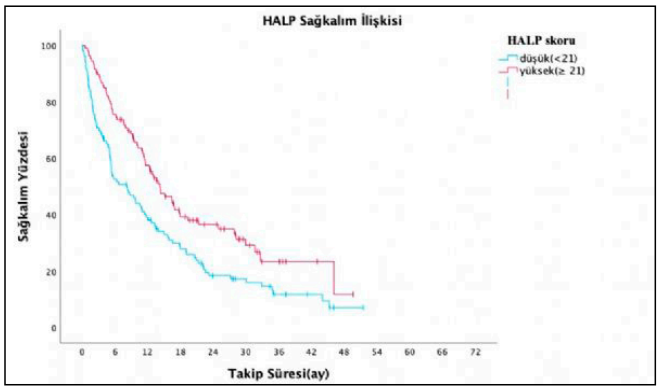

Şekil 1. HALP skoru genel sağkalım analizi

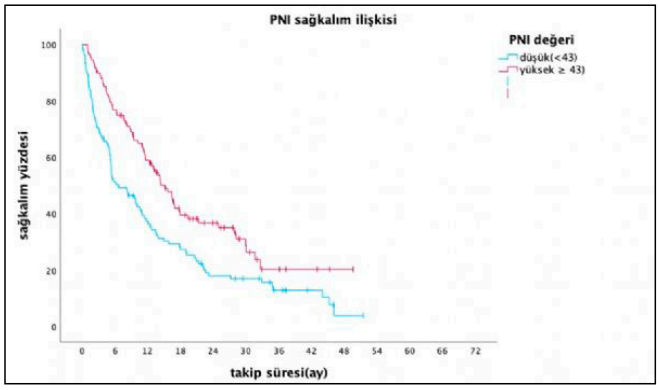

Şekil 2. PNI skoru genel sağkalım analizi

Tablo 1. Nütrisyonel-İmmün İndekslerin ve Yaş Gruplarının Sağkalım Üzerindeki Etkisi: Çok Değişkenli Analiz Sonuçları

Değişken	*HALP HR (CI %95)*	*p*	*PNI HR (CI %95)*	*p*
skor(düşük)	1,57 (1,14–2,15)	0,005	1,65 (1,20–2,26)	0,002
yaş (>65)	0,70 (0,55-1,02)	0,073	0,72 (0,53-0,99)	0,045

S-55

PLEVRAL MEZOTELYOMADA IMMUNOTERAPİ ÖNCESİ GA-68 FAPI PET'NİN PROGNOSTİK ÖNEMİ (FAPBI TRİAL):ÖN SONUÇLAR

Çiğdem Soydal[1], Serdar Karakaya[2], Saadettin Kılıçkap[3], Mehmet Ali Şendur[4], Elif Berna Köksoy[5], Şebnem Dursun[6], İrem Mesci[1], Nuriye Özlem Küçük[1], Ayten Kayı Cangır[6]

[1]Ankara Üniversitesi Tıp Fakültesi Nükleer Tıp Ad
[2]Ankara Atatürk Sanatoryum Eğitim Ve Araştırma Hastanesi Tıbbi Onkoloji Ad
[3]LİV Hospital Ankara Tıbbi Onkoloji Ad
[4]Ankara Bilkent Şehir Hastanesi Tıbbi Onkoloji Ad
[5]Ankara Üniversitesi Tıp Fakültesi Tıbbi Onkoloji Ad
[6]Ankara Üniversitesi Tıp Fakültesi Göğüs Cerrahisi Ad

Amaç: Bu çalışmada plevral mezotelyomalı hastalarda immünoterapi öncesi Ga-68 FAPI PET tutulum paternlerini değerlendirmek ve immünoterapi sonrası genel sağkalımı (GS) öngörmedeki prognostik değerini araştırmak amaçlandı.Yöntem:

Bu analiz, plevral mezotelyomada immünoterapi yanıtını öngörmeye yönelik planlanan prospektif, çok merkezli çalışmanın (NCT06451536) ön sonuçlarını içermektedir. Mart 2024–Ağustos 2025 tarihleri arasında görüntülenen 18 hasta (11 erkek, 7 kadın; ortanca yaş: 65 yıl) çalışmaya dahil edildi. Tüm hastalar epiteloid tip plevral mezotelyoma tanısına sahip olup daha önce kemoterapi almış ve nüks/rekürren hastalık nedeniyle immünoterapi başlanacak hastalardı.

Tüm hastalara immünoterapi öncesi Ga-68 FAPI PET/BT ve F-18 FDG PET/BT görüntülemesi yapıldı. SUVmax, metabolik volüm (MV), TL-FAPI ve TLG değerleri hesaplandı. Sağkalımı öngörme gücü ROC analizi ile değerlendirildi; optimal kesme değerlerine göre Kaplan–Meier sağkalım analizi yapıldı.

Bulgular: Tüm hastalarda plevral kalınlaşma alanlarında Ga-68 FAPI tutulumu saptandı (ortanca SUVmax: 13,9; MV: 163 cm^3; TL-FAPI: 1111). Altı hastada FDG tutulumu izlenmedi. FDG pozitif hastalarda ortanca SUVmax 10,2 olarak hesaplandı.

Ga-68 FAPI için belirlenen 13,9 SUVmax kesme değerine göre sağkalım açısından anlamlı fark saptanmadı (15,2 ay vs 16,2 ay; p=0,43). Buna karşılık F-18 FDG için 11,6 SUVmax kesme değerinin üzerinde tutulum olan hastalarda genel sağkalım belirgin olarak daha kısa bulundu (7,2 ay vs 21,6 ay; p<0,001). Yalnızca FAPI pozitif, FDG negatif hastaların tamamı analiz tarihinde hayattaydı (ortalama GS: 18,4 ay).

Sonuç: Ga-68 FAPI PET plevral mezotelyomada yüksek tutulum göstermektedir; ancak bu ön analizde immünoterapi sonrası sağkalımı öngörmede anlamlı prognostik değer göstermemiştir. FDG tutulumu ve SUVmax düzeyi ise sağkalım ile güçlü ilişki göstermiştir. Yüksek FAPI ekspresyonu, gelecekte Lu-177 FAPI temelli radyonüklid tedaviler için potansiyel bir hedef oluşturabilir.

Anahtar kelimeler: plevra mezotelyoma, Ga-68 FAPİ PET, immünoterapi

POSTER BİLDİRİLER

P-02

EPİTELOİD TİP MALİGN PLEVRAL MEZOTELYOMADA CERRAHİ: EKSTRAPLEVRAL PNÖMONEKTOMİ

Metin Ozan, Ömer Faruk Demir

Atatürk Sanatoryum Eğitim Ve Araştırma Hastanesi, Göğüs Cerrahi Ana Bilim Dalı, Ankara

Giriş: Malign Plevral Mezotelyoma (MPM), genellikle asbest maruziyeti ile ilişkilendirilen, agresif seyirli ve prognozu kısıtlı bir primer plevra tümörüdür. Tedavisinde cerrahi, kemoterapi ve radyoterapiyi içeren multimodüler yaklaşımlar ön plandadır. Bu sunumda, bilinen asbest maruziyeti olmayan ve radikal cerrahi ile tedavi edilen bir epiteloid tip MPM olgusunu sunmayı amaçladık.

Olgu: 58 yaşında, mobilyacılıkla uğraşan, bilinen DM, KAH ve astım tanıları olan erkek hasta; iki haftadır devam eden nefes darlığı ve öksürük şikayetleriyle başvurdu. Yapılan tetkiklerde sağda eksüdatif vasıflı plevral efüzyon saptandı. PET-BT incelemesinde sağda nodüler plevral kalınlaşma (SUVmax: 13,9) ve plevral efüzyon izlenmesi üzerine hastaya tanısal amaçlı VATS plevra biyopsisi uygulandı.

Patoloji sonucunun Epiteloid Tip Mezotelyoma olarak raporlanması ve hastanın fonksiyonel kapasitesinin iyi olması üzerine hastaya tedavi amaçlı cerrahi kararı alındı. Hastaya sağ torakotomi, ekstraplevral pnömonektomi, 6. kot parsiyel rezeksiyonu ve perikard rezeksiyonu uygulandı. Perikardiyal defekt mesh ile onarıldı. Operasyon sırasında diyaframdan alınan frozen biyopsisinde tümör infiltrasyonu saptanmaması üzerine diyafram korundu. Postoperatif dönemde komplikasyon gelişmeyen hasta, cerrahi sonrası 10. günde taburcu edildi.

Tartışma ve Sonuç: MPM olgularında asbest dışı etiyolojik faktörlerin varlığı ve mesleki maruziyetlerin sorgulanması tanıda kritiktir. Epiteloid alt tip, cerrahi rezeksiyon için en uygun gruptur ve EPP, seçilmiş vakalarda lokal kontrol sağlamada halen güçlü bir seçenektir. Vakamızda uygulanan perikard rezeksiyonu ve mesh onarımı, cerrahinin radikalliğini artırırken; diyaframın frozen kontrolü ile korunması fonksiyonel morbiditeyi azaltmıştır. Komorbiditeleri olan bu hastada, titiz preoperatif hazırlık ve agresif cerrahi yaklaşım ile başarılı sonuç elde edilmiştir.

Anahtar kelimeler: EPP, Mezotelyoma

Spesmen

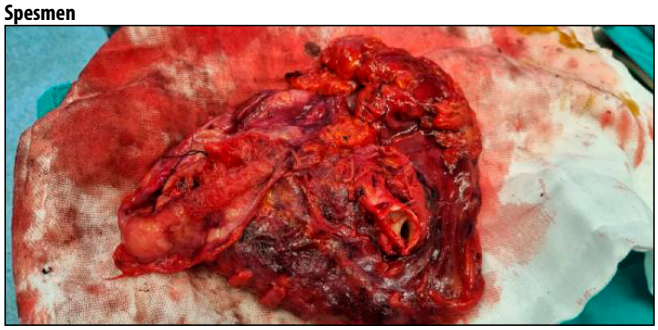

Şekil 1. Parietal plevra açılmadan en blok şekilde çıkarılan sağ akciğer. Perikard açılarak kesilen arter ve ven güdükleri ile kesilmiş halde sağ ana bronş görülmekte.

Toraks

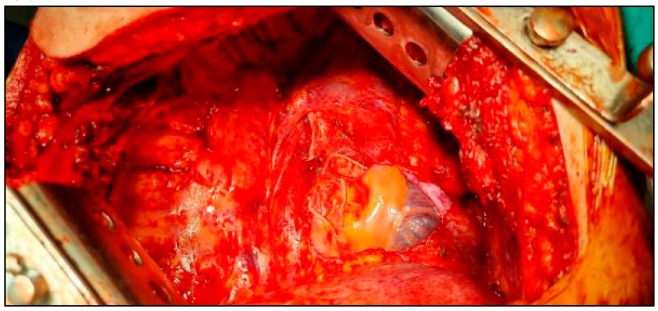

Şekil 2. Spesmen çıkarıldıktan sonra toraksın içi görülmekte. Açılmış perikard, önde sol atrium, ortada arter, ven ve bronş güdükleri ile arkada özefagus görülmekte.

P-04

OSTEOSARKOM METASTAZEKTOMİSİNDE HİBRİT YAKLAŞIM: AYNI SEANSTA ÇİFT İNSİZYON İLE AKCİĞER, KOT VE KARACİĞER REZEKSİYONU

Mustafa Kalkan[1], Muhammet Ali Beyoğlu[1], Hüseyin Çakmak[1], İsmail Bahadır Çetin[2]

[1]Dr. Abdurrahman Yurtaslan Ankara Onkoloji E.A.H. Göğüs Cerrahisi Kliniği

[2]Dr. Abdurrahman Yurtaslan Ankara Onkoloji E.A.H. Cerrahi Onkoloji Kliniği

Giriş: Osteosarkom, çocukluk ve genç erişkinlik döneminde en sık görülen primer malign kemik tümörüdür. Agresif seyri ve erken dönemde hematojen yolla yayılım gösterme eğilimi ile karakterizedir. Tanı anındaki hastaların yaklaşık %20'sinde makroskobik metastaz saptanırken, geri kalan hastaların çoğunda mikrometastatik hastalık olduğu kabul edilir.

En sık metastaz bölgesi akciğerlerdir (%90). Multimodal tedavi (cerrahi + kemoterapi) sonrası nüks gelişen hastaların yönetiminde cerrahi rezeksiyonun rolü hayatidir. Literatürde, pulmoner metastazektomi yapılan hastalarda 5 yıllık sağkalım oranları %30-50 seviyelerine ulaşırken, rezeksiyon yapılamayan veya tam temizlik (R0) sağlanamayan vakalarda bu oran dramatik şekilde düşmektedir. Osteosarkomda diyafram veya karaciğer gibi komşu organ invazyonu nadir görülse de, bu tip "multivisseral" tutulumlarda agresif cerrahi rezeksiyon, küratif şans sunan tek tedavi modalitesidir.

Olgu: 37 yaşında erkek hasta, sağ bacak ağrısı şikayetiyle başvurusu sonrası yapılan femur biyopsisi neticesinde Osteosarkom tanısı aldı. Neoadjuvan kemoterapi (3 kür) sonrası takibinin 12. ayında sağ femur distal amputasyonu uygulanan hastaya postoperatif 3 kür adjuvan KT verildi.

İlk başvurudaki toraks BT'de saptanan milimetrik parankimal nodüller (maks. 7 mm), 2. ay kontrol PET-BT ve toraks BT incelemelerinde stabil seyretti. Ancak takibinin 10. ayında sağ alt lobda progresyon gösteren 42 mm boyutlu kitle saptandı. Transtorasik biyopsi ile metastaz tanısı kesinleşen hastaya, tanıdan 14 ay sonra sağ torakotomi ile alt lobektomi, üst lob wedge rezeksiyon ve 7-8. kot parsiyel rezeksiyonu uygulandı. Patoloji sonucu malign mezenkimal tümör metastazı ile uyumlu geldi.

Akciğer cerrahisi sonrası erken takip kontrollerine uyum göstermeyen hasta post-op 6.ayda başvurduğunda çekilen PET-BT'de sağ akciğer bazalde diyafragmatik-kostal plevraya oturan 8.5 cm ve paravertebral alanda 4.4 cm boyutlu iki adet kitle saptandı.

Hasta PET-BT'den iki gün sonra operasyona alınarak sağ retorakotomi uygulandı. Orta lob posteriorundaki kitlenin toraks duvarı, diyafram ve karaciğere invaze olduğu gözlendi. Cerrahi

Onkoloji ekibiyle eş zamanlı olarak; 6. ve 10. interkostal aralıklardan yapılan çift posterolateral torakotomi insizyonu ile:

Orta lobektomi, 7, 8 ve 11. kot parsiyel rezeksiyonları,

Diyafram ve karaciğer parsiyel rezeksiyonları uygulandı.

Defektler dual mesh kullanılarak diyafram ve toraks duvarı onarımı ile rekonstrüke edildi.

Sonuç: Osteosarkom metastazektomisinde küratif sağkalımın en önemli belirleyicisi R0 rezeksiyondur. Olgumuzda olduğu gibi diyafram ve karaciğer invazyonu varlığında dahi agresif cerrahi yaklaşımdan kaçınılmamalıdır. Tek seansta uygulanan çift torakotomi (6. ve 10. İKA), farklı anatomik lokalizasyonlardaki kitlelere geniş görüş açısı sağlayarak güvenli diseksiyona imkan tanımıştır. Sonuç olarak; multisite tutulum gösteren nüks metastatik osteosarkom vakalarında, multidisipliner planlanan radikal cerrahi ve uygun rekonstrüksiyon yöntemleri, seçilmiş hastalarda uzun dönem sağkalım için en etkin seçenektir.

Anahtar kelimeler: osteosarkom, metastazektomi, r0

Aynı seansta çift torakotomi

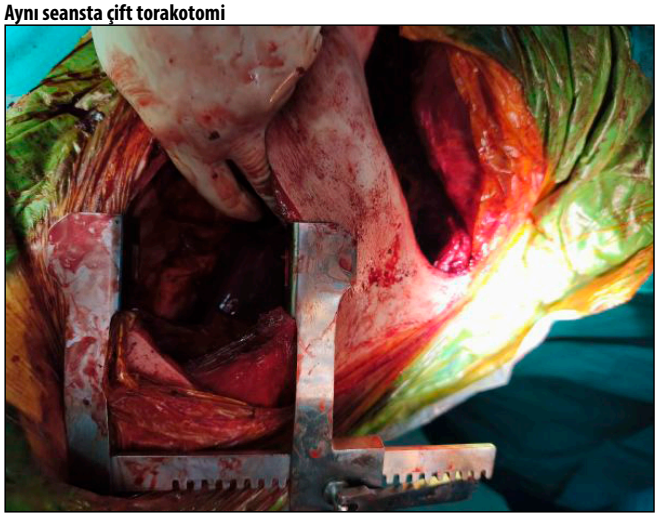

Şekil 1. R0 rezeksiyon için invazyon gösteren anatomik lokalizasyonlara gerekli ekspojuru sağlamak için aynı seansta açılan çift torakotomi insizyonu

Spesimenler



Şekil 2. Vaka sırasında eksize edilen spesimenler üstten alta sırasıyla: -11.kot -kitle, diyafragma ve karaciğer segmenti -orta lob segmenti, 7.ve 8.kotlar -7. ve 10.kot parçaları -önceki cerrahiye ait mash

P-05

YAPAY ZEKÂ DESTEKLİ AKCİĞER GRAFİSİ ERKEN EVRE AKCİĞER KANSERLERİNİN İNSİDENTAL SAPTANMASINA YARDIMCI OLABİLİR Mİ? ÇOK MERKEZLİ BİR OLGU SERİSİ

Deniz Köksal[1], Arunkumar Govindarajan[2], Azra Baykan[1], Gamze Durhan[3], Sevinç Sarınç[1], Meltem Akpınar[2], Figen Demirkazık[2], Koushik Muthu Raja Mathivanan[4], Prasanna Vignesh[2], Santhosh Shivabasappa[5]

[1]Hacettepe Üniversitesi Tıp Fakültesi, Göğüs Hastalıkları ABD
[2]Director and Radiologist, Aarthi Scans Private Limited, Chennai
[3]Hacettepe Üniversitesi Tıp Fakültesi, Radyoloji ABD
[4]Sri Ramachandra Medical College and Hospital, Chennai
[5]Qure.ai, Bengaluru

Amaç: Akciğer kanseri, dünya genelinde kansere bağlı ölümlerin en önemli nedenidir. Düşük doz bilgisayarlı tomografi (DDBT) ile taramanın akciğer kanserine bağlı mortaliteyi azalttığı gösterilmiştir; ancak günümüzde sınırlı sayıda ülkede kapsamlı tarama programları uygulanmaktadır. Son yıllarda yapay zekâ (YZ) uygulamaları, özellikle radyolojik görüntülerin analizinde giderek daha sık kullanılmaktadır. Rutin çekilen akciğer grafilerinde pulmoner nodüller sıklıkla gözden kaçabilmektedir.

Yöntem: CREATE çalışması (NCT05817110) kapsamında Nisan 2023–Aralık 2024 tarihleri arasında merkezlerimizde çekilen tüm akciğer grafileri qXR (Qure.ai) algoritması ile analiz edildi. YZ tarafından yüksek riskli nodül olarak işaretlenen olgular radyolog ve göğüs hastalıkları uzmanı tarafından değerlendirildi; gerekli görülen hastalara DDBT ve/veya PET-BT uygulandı. Bu çalışmada,non-respiratuvar nedenlerle çekilen akciğer grafilerinde YZ destekli analiz ile insidental olarak saptanan ve erken evre akciğer kanseri tanısı alan beş olgu sunulmuştur.

Olgu: Olguların genel özellikleri Tablo 1'de görülmektedir. Beş hastanın tamamında YZ, non-respiratuvar endikasyonla çekilen grafilerde yüksek riskli pulmoner nodül saptadı. Hastaların hiçbirinde akciğer kanserini düşündüren semptom yoktu. İki hastada sigara öyküsü bulunmamaktaydı. Histopatolojik olarak dört hastada adenokarsinom, bir hastada skuamöz hücreli karsinom saptandı. Tüm olgular erken evredeydi (IA–IIB). Dört hasta küratif cerrahi tedavi aldı (üçüne adjuvan kemoterapi eklendi); bir hasta cerrahiyi reddederek kemoterapi aldı.

Sonuç: YZ destekli akciğer grafisi, rutin ve non-respiratuvar çekimlerde insidental pulmoner nodüllerin erken evrede saptanmasını sağlayarak erken tanı ve tedaviye katkı sunabilir. Yapılandırılmış tarama programlarının bulunmadığı ülkelerde bu yaklaşım tamamlayıcı bir erken tanı stratejisi olabilir. Ayrıca bu yaklaşım, yaş, sigara öyküsü veya aile öyküsü gibi klasik risk kriterlerinden bağımsız olarak fırsatçı bir tarama imkânı sunmaktadır.

Anahtar kelimeler: Akciğer kanseri, Erken tanı, Yapay zekâ

Olguların radyolojik bulguları

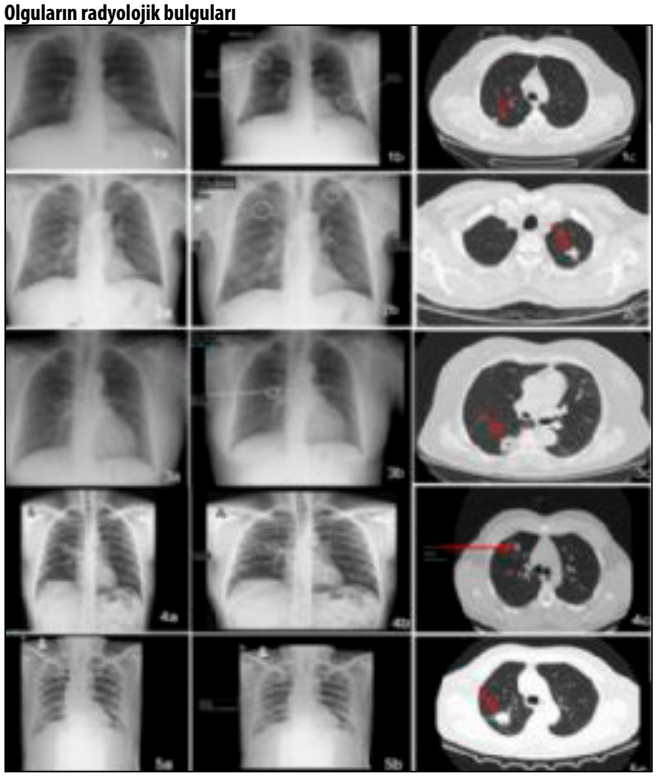

Şekil 1. (1–5a) Hastaların yapay zekâ (YZ) uygulanmadan elde edilen akciğer grafileri. (1–5b) Aynı grafilerin YZ destekli analiz sonrası görüntüleri; şüpheli pulmoner nodüller işaretlenmiştir. (1–5c) Toraks bilgisayarlı tomografi (BT) kesitleri; oklar nodüllerin lokalizasyonunu göstermektedir.

Tabalo 1. Olguların özellikleri

Olgu	*Yaş ve Cinsiyet*	*Sigara Öyküsü*	*Histoloji*	*TNM Evresi*	*Tedavi*
1	57 / Erkek	Eski içici (18 paket-yıl)	Adenokarsinom	IB (T2aN0M0)	Sağ üst lobektomi
2	64 / Erkek	Eski içici (45 paket-yıl)	Adenokarsinom	IA2 (pT1bN0M0)	Sol üst lobektomi
3	65 / Kadın	Aktif içici (40 paket-yıl)	Skuamöz hücreli karsinom	IIB (pT3N0M0)	Sağ pnömonektomi + adjuvan KT
4	35 / Erkek	yok	Adenokarsinom	IIB (pT1cN1M0)	Sağ üst lobektomi + adjuvan KT
5	75 / Erkek	yok	Adenokarsinom	IIA (T2bN0M0)	Kemoterapi (cerrahi reddi)

P-07

NADİR TİMİK MALİGNİTELERDE MULTİMODAL TEDAVİ STRATEJİLERİ: ITMIG 2025 TÜMÖR KONSEYİ GÖRÜŞLERİ İLE GEÇ NÜKS GÖSTEREN TİMOMA OLGU SUNUMU

Ayten Kayı Cangır[1], Serpil Dizbay Sak[2], Ayşegül Gürsoy Çoruh[3], Serap Akyürek[4], Dirk Van Raemdonck[5], Chad Strange[5], Andrea Arrossi[5], Anja Roden[5], Arun Rajan[5], Ritsuko Komaki[5], Annemarie Shepherd[5], Aleyna Kılıç[1]

[1]Ankara Üniversitesi Tıp Fakültesi, Göğüs Cerrahisi AD
[2]Ankara Üniversitesi Tıp Fakültesi, Patoloji AD
[3]Ankara Üniversitesi Tıp Fakültesi, Radyoloji AD
[4]Ankara Üniversitesi Tıp Fakültesi, Radyasyon Onkolojisi AD
[5]ITMIG Tümör Konseyi Üyesi

Giriş: Timomalar genellikle yavaş büyüyen ve prognozu görece iyi olan tümörlerdir; ancak literatürde geç nükslerin iyi tanımlanmış olduğu ve tam (R0) rezeksiyondan yıllar sonra dahi ortaya çıkabildiği bilinmektedir. R0 rezeksiyon uygulanmış olmasına rağmen, uzun hastalıksız dönemlerin ardından nüks gelişebilmektedir. Bu olgu sunumunda, cerrahiden 14 yıl sonra nüks gelişen bir hastanın multimodal tedavi yönetimi, Uluslararası Timik Malignite İlgi Grubu (International Thymic Malignancy Interest Group, ITMIG) Multidisipliner Tümör Konseyi toplantısında tartışıldığı şekliyle sunulmaktadır.

Olgu Sunumu: 18 yaşında kadın hastaya 2006 yılında 15,5 cm çapında tip B1 timoma nedeniyle median sternotomi ile rezeksiyon uygulanmıştır. Takip sürecinde 2020 yılında bölgesel nüks saptanmış, bunun üzerine multimodal tedavi ve yeniden rezeksiyon gerçekleştirilmiştir. Hasta, izlem sürecinde halen hastalıksız olarak takip edilmektedir.

Sonuç: Nüks riski yüksek timik tümörlerde multimodal tedavi stratejileri sağkalım sonuçlarını iyileştirebilir. İlk tedaviden uzun yıllar sonra dahi nüks gelişebileceği göz önünde bulundurulduğunda, bu hastaların uzun dönem yönetiminde süregelen radyolojik ve klinik izlemin temel öneme sahip olduğu düşünülmektedir.

Anahtar kelimeler: Timoma, multimodal tedavi, ITMIG

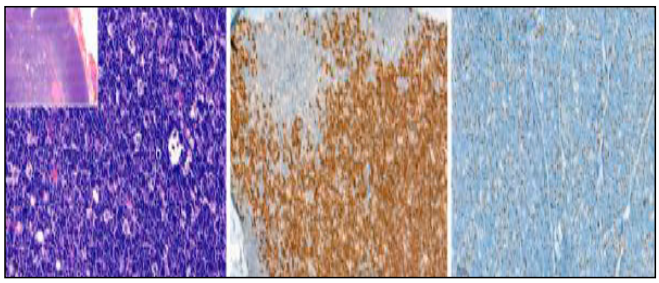

Şekil 1. A: Dağınık halde bulunan daha büyük epitel hücreleri içeren, lobüle, fibröz kapsülle çevrelenmiş lenfosit açısından zengin tümör. B: İmmünohistokimyasal olarak, lenfositler medüller adacıkların dışında yaygın TdT pozitifliği göstermiştir. C: Buna karşılık, epitel hücreleri p40 boyamasıyla vurgulanan gevşek bir ağ yapısı oluşturmuştur.

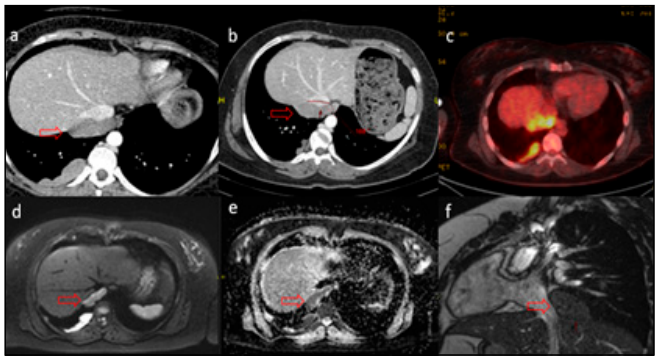

Şekil 2. Aksiyal kontrastlı BT'de, inferior vena kavayı 164° saran loblu kitle (a) (b) gösterilmiştir. Kitlede FDG PET/BT'de patolojik SUVmax tutulumu gözlemlenmiştir (c). MR değerlendirmesi, lezyon içinde difüzyon kısıtlaması (d-e) ve koronal T2 TRUFI görüntülerinde karaciğerle olan yağ dokusu düzlemlerinin kaybını göstermektedir (f).

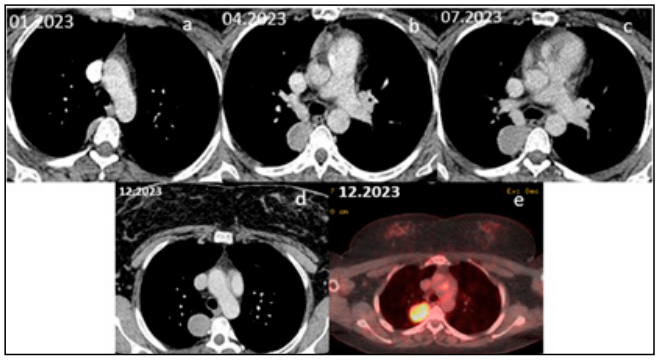

Şekil 3. Aksiyal kontrastlı BT görüntüleri, sağ paravertebral bölgede yeni gelişen bir kitle lezyonunu göstermektedir (a). Bir yıllık takip süresi boyunca (a-d), lezyonun progresif olarak büyüdüğü gözlemlenmiştir. Ameliyat öncesi PET-BT (e), lezyon içinde patolojik metabolik aktivite göstermiştir.

P-08

NADİR TİMİK MALİGNİTELERDE MULTİMODAL TEDAVİ STRATEJİLERİ: ITMIG 2025 TÜMÖR KONSEYİ GÖRÜŞLERİ İLE BÜYÜK HÜCRELİ NÖROENDOKRİN KARSİNOM OLGU SUNUMU

Ayten Kayı Cangır[1], Serpil Dizbay Sak[2], Şebnem Dursun[1], Aleyna Kılıç[1], Elif Berna Köksoy[3], Dirk Van Raemdonck[4], Chad Strange[4], Andrea Arrossi[4], Anja Roden[4], Arun Rajan[4], Ritsuko Komaki[4], Annemarie Shepherd[4]

[1]Ankara Üniversitesi Tıp Fakültesi, Göğüs Cerrahisi AD
[2]Ankara Üniversitesi Tıp Fakültesi, Patoloji AD
[3]Ankara Üniversitesi Tıp Fakültesi, Tıbbi Onkoloji
[4]ITMIG Tümör Konseyi Üyesi

Giriş: Timusun büyük hücreli nöroendokrin karsinomları (Large Cell Neuroendocrine Carcinoma, LCNEC), yüksek mitotik indeks ile karakterize, nadir ve yüksek dereceli nöroendokrin neoplazmlar olup, timomalardan ayrı bir grup olarak sınıflandırılmaktadır ve tedaviye yanıt ile prognoz açısından belirgin derecede daha agresif bir klinik seyir göstermektedir. Bu çalışma, LCNEC tanısı alan ve cerrahi ile birlikte multimodal tedavi uygulanan bir hastanın tedavi yönetimini tanımlamaktadır.

Olgu Sunumu: 52 yaşında erkek hastada yapılan kontrastlı toraks bilgisayarlı tomografi (BT) incelemesinde, kalsifikasyon alanları ve kistik bileşenler içeren, yaklaşık 14 × 16 cm boyutlarında ön mediastinal kitle saptandı. Üç kür neoadjuvan kemoterapi sonrasında hastaya median sternotomi yoluyla timotimektomi uygulandı. Histopatolojik inceleme sonucunda LCNEC tanısı doğrulandı ve bunu takiben adjuvan tedavi verildi. Hasta, takip süresince hastalıksız olarak izlenmektedir.

Sonuç: LCNEC, tüm timik epitelyal tümörlerin yalnızca çok küçük bir kısmını oluşturan, son derece nadir bir alt tiptir. LCNEC'nin agresif seyri ile lokal invazyon ve uzak metastaz potansiyeli göz önünde bulundurulduğunda, çoğu olguda multimodal tedavi yaklaşımı gereklidir. Sunulan tedavi sıralaması, ileri evre veya nüks timik malignitelerde kombine tedavi modalitelerini savunan önceki çalışmalarla uyumlu, rasyonel bir stratejiyi temsil etmektedir.

Anahtar kelimeler: Büyük hücreli nöroendokrin karsinoma, timoma, ITMIG

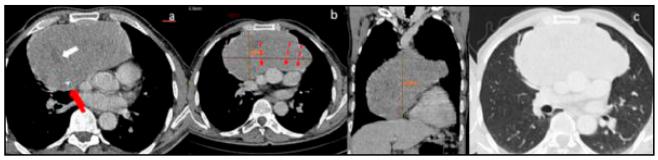

Şekil 1. Kontrastlı TH BT (a), kalsifikasyonlar (kırmızı ok) ve kistik alanlar (beyaz ok) içeren hipodens lobüler kitle. Kesikli oklar (b), lezyon ile büyük vasküler yapılar arasında korunmuş yağ düzlemleri. İnvazyon izlenmeyen akciğer parankimi (c).

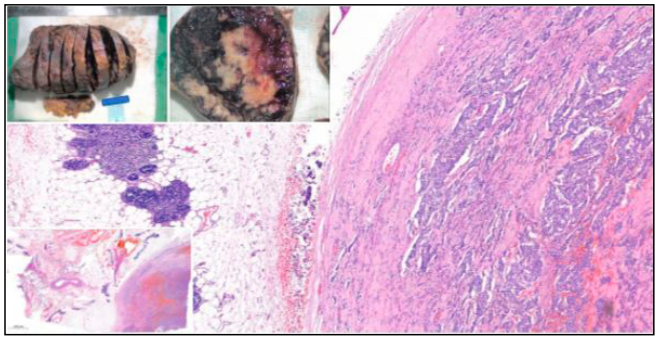

Şekil 2. İyi sınırlanmış, heterojen ve hemorajik kesit yüzeyine sahip tümör (yukarıdaki ek resimler). İnce bir lifli kapsülün yanında timus dokusu

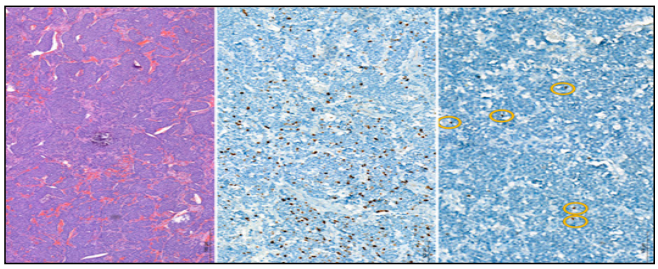

Şekil 3. Fokal kalsifikasyonlar içeren nöroendokrin morfoloji sergileyen tümör (sol). Ki-67 ile belirlenen mitotik indeks (orta). PHH3 immün boyaması ile her 2 mm^2'lik alanda 25-30 mitotik figür (sarı daireler, sağ).

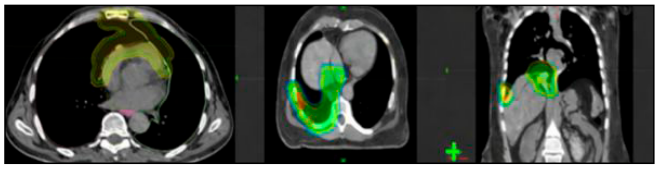

Şekil 4. Adjuvan radyoterapi uygulaması; hedef konturları, Klinik Hedef Hacmi (CTV, yeşil kontur) ve Planlama Hedef Hacmi (PTV, sarı kontur) ile doz dağılımını doz renk tonuyla gösterilmesi.

P-09

PULMONER TİPİK KARSİNOİD TÜMÖRDE NEOADJUVAN ALFA-PEPTİD RESEPTÖR RADYONÜKLİD TEDAVİ İLE PARANKİM KORUYUCU CERRAHİ: OLGU SUNUMU

Murat Tuncel[1], Deniz Köksal[2], Erkan Dikmen[3], Caner Şimşir[1], Aylin Pala[1], Burak Yasin Aktaş[4]

[1]Hacettepe Üniversitesi Tıp Fakültesi, Nükleer Tıp Ana Bilim dalı
[2]Hacettepe Üniversitesi Tıp Fakültesi, Göğüs Hastalıkları Ana Bilim dalı
[3]Hacettepe Üniversitesi Tıp Fakültesi, Göğüs Cerrahisi Ana Bilim dalı
[4]Hacettepe Üniversitesi Tıp Fakültesi, İç Hastalıkları Ana Bilim Dalı, Medikal Onkoloji Bilim Dalı

Giriş: Pulmoner tipik karsinoid tümörler santral yerleşimli olabilir ve hava yolu obstrüksiyonuna bağlı semptomlarla prezente olabilir. Cerrahi temel tedavidir, santral lezyonlarda bazen pnömonektomi gerekebilir. Peptid reseptör radyonüklid tedavisinin (PRRT) neoadjuvan kullanımı sınırlı olup, özellikle alfa-PRRT'nin bu alandaki verileri kısıtlıdır.

Olgu: Yirmi yaşında kadın hasta hemoptizi ve dispne yakınmasıyla başvurdu. Toraks BT'de sağ intermediate bronşta 2,7×5,7×4,1 cm boyutlarında, sağ üst lob bifurkasyonunu infiltre eden ve sağ orta ve alt loblarda atelektaziye neden olan solid kitle saptandı (Şekil 1). Bronkoskopide intermediate bronşu tamamen oblitere eden kanamalı endobronşiyal lezyon izlendi. Biyopsi tipik karsinoid ile uyumlu bulundu. [68Ga] Ga-DOTATATE PET-BT'de primer lezyonda yüksek tutulum (SUVmax: 68) izlendi. Multidisipliner tümör konseyinde değerlendirilen hasta için sağ pnömonektomiden kaçınmak amaçlı neoadjuvan alfa-PPRT planlandı. İki kür (8 MBq/kür) [225Ac] Ac-DOTATATE sonrası BT'de tümör boyutu 2,3×4×2 cm'ye geriledi. Kontrol bronkoskopide, tümörün belirgin küçüldüğü, hava yolu pasajının kısmen sağlandığı ve sağ üst lob bifurkasyonunun doğal olduğu görüldü. Hastaya sağ bilobektomi inferior ve lenf nodu diseksiyonu uygulandı. Postoperatif patoloji tipik karsinoid ile uyumlu bulundu. Cerrahi sınır negatifti ve lenf nodu tutulumu saptanmadı.

Sonuç: Bu olgu, neoadjuvan alfa-PRRT'nin santral pulmoner karsinoidlerde tümör yükünü azaltarak pnömonektomi yerine parankim koruyucu cerrahiye olanak sağlayabileceğini göstermiştir. Alfa-PRRT, seçilmiş hastalarda cerrahi stratejiyi değiştirebilecek umut verici bir yaklaşım olabilir.

Anahtar kelimeler: tipik karsinoid, neoadjuvan tedavi, radyonüklid tedavi

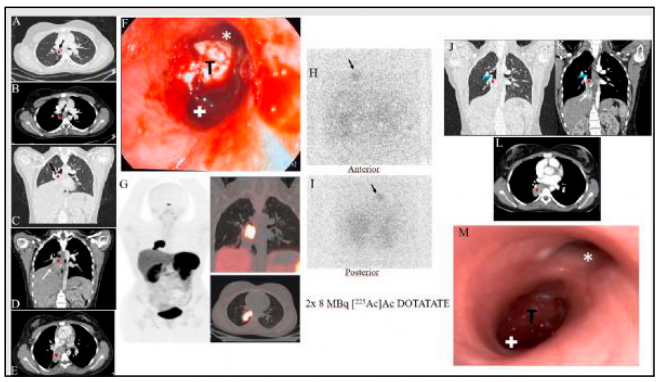

Şekil 1. Olgunun radyolojik, Ga-PET ve bronkoskopik bulguları

P-10

SOL HEMİTORAKSTA DEV KİTLE İLE PREZENTE OLAN SOLİTER FİBRÖZ TÜMÖR: GERİATRİK OLGUDA EN-BLOK REZEKSİYON

Abdulaziz Kök, Osman Cemil Akdemir, Süleyman Ceyhan, Ömer Soysal

Bezmialem Vakıf Üniversitesi Göğüs Cerrahisi AD

Soliter Fibröz Tümörler (SFT), plevradan köken alan, nadir görülen ve genellikle iyi huylu seyreden mezenkimal tümörlerdir. Ancak klinik davranışları öngörülemez olabilir ve nüks/metastaz riski taşıyabilirler.23 yıl önce aynı lokalizasyondan nörofibrom nedeniyle opere edilmiş, hemoptizi ile başvuran 93 yaşındaki bir hastada gelişen nüks nörofibrom düşündüren dev kitlenin tedavisi sunulmuştur. Olgu Sunumu

İleri yaş erkek hasta, haftalardır artan hemoptizi şikâyeti ile değerlendirilmiştir. Öyküsünde yaklaşık 23 yıl önce sol hemitorakstan "nörofibromatozis/nörofibrom" nedeniyle cerrahi öyküsü mevcuttur. Güncel toraks BT'de sol alt lobun tamamını kaplayan, bronşiyal arter dallarını da içine aldığı izlenen progresif dev kitlesel lezyon saptanmış ve rezeksiyon planlanmıştır.

Hasta posterolateral torakotomi ile opere edilmiştir. İntraoperatif yaygın yapışıklıklar izlenmiş; kitle akciğerden diseke edilemediği için sol alt lobektomi ile birlikte en-blok çıkarım kararı verilmiştir. 8, 9, 11 ve 12 numaralı mediastinal lenf nodları diseke edilmiştir. Kitle aorta üzerinden ve köken aldığı düşünülen göğüs duvarından keskin-künt diseksiyon ile ayrılarak anblok çıkarılmıştırMakroskopide lobektomi materyalinde plevral yüzle ilişkili alanda 7×6.5×3 cm ölçüde, solid, kirli-beyaz/sarı renkli tümör izlenmiştir.

Mikroskopide iğsi hücre fenotipli mezenkimal tümör; yer yer stariform/fasiküler patern, fibroblastik/myofibroblastik diferansiyasyon; geniş alanlarda nekroz, nekroza komşu alanlarda >4 mitoz/10 BBA, fokal belirgin hücresellik ve nükleer atipi ile sarkomatöz alanlar tariflenmiştir. Pariyetal plevra ve akciğer parankim invazyonu mevcuttur. Bronş ve damar cerrahi sınırlar negatif raporlanmıştır. İmünohistokimyada STAT6 diffüz güçlü pozitif, CD34 diffüz güçlü pozitif, vimentin pozitif; S100, SOX10, PanCK/EMA, CD117/DOG1 negatif; Ki-67 %20–25 (özellikle nekroza komşu sarkom-benzeri alanlarda) bildirilmiştir. Dev intratorasik kitle ile başvuran hastalarda SFT ayırıcı tanıda akılda tutulmalıdır. En-blok rezeksiyon uygulanabilen olgularda cerrahi ana tedavi yaklaşımıdır. Sarkomatöz diferansiyasyon ve proliferatif aktivite artışı olan SFT'lerde rekürrens/metastaz riski nedeniyle multidisipliner değerlendirme ve uzun dönem takip önem taşır.

Anahtar kelimeler: oliter fibröz tümör; plevral tümör; STAT6; lobektomi; sarkomatöz diferansiyasyon; hemoptizi

P-11

AKCİĞER KANSERİNDE KİNÜRENİN YOLAĞI METABOLİTLERİNİN ANALİZİ

Ezgi Ekinci[1], Serkan Uysal[2], Ulaş Kumbasar[2], Erkan Dikmen[2], Basri Gülbakan[3], Z. Günnur Dikmen[1]

[1]Hacettepe Üniversitesi Tıp Fakültesi, Tıbbi Biyokimya Ana Bilim Dalı, Ankara
[2]Hacettepe Üniversitesi Tıp Fakültesi, Göğüs Cerrahisi Ana Bilim Dalı, Ankara
[3]Hacettepe Üniversitesi Çocuk Sağlığı Enstitüsü, Pediatrik Temel Bilimler Ana Bilim Dalı, Ankara

Amaç: Kinürenin yolağı, triptofan amino asidinin ana katabolik yoludur ve son yıllarda kinürenin yolağı metabolitlerinin düzeylerindeki değişim kanserde önem kazanmıştır. Triptofan, IDO

(indolamin 2,3-dioksijenaz) enzimi ile oksidasyona uğrayarak kinürenine dönüşür. Kanser hücrelerinde artan IDO aktivitesi, kanser hücrelerinin proliferasyonu, migrasyonu ve immün sistemden kaçışında rol oynar. Kinürenin/triptofan oranı literatürde IDO aktivite göstergesi olarak kabul edilmektedir. Son yıllarda bu yolağı hedefleyen tedaviler önem kazanmıştır. Bu çalışmada Hacettepe Üniversitesi Hastaneleri'ne başvuran küçük hücreli dışı akciğer kanseri hastalarının serum örneklerinde kinürenin yolağına ait 9 metabolitin düzeyinin ölçümü ve erken tanıda kullanılabilecek biyobelirteç geliştirilmesi amaçlanmıştır.

Yöntem: Bu çalışmada Evre I-II küçük hücreli dışı akciğer kanseri hastaları (n=50) ve sağlıklı kontrollerden (n=50) alınan kan örneklerinin 4000g'de 4 dk santrifüj edilmesiyle elde edilen serum örnekleri kullanıldı. Bu örneklerde kinürenin yolağına ait 9 metabolit (kinürenik asit, kinürenin, kinolinik asit, 3-hidroksi-kinürenin, triptofan, pikolinik asit, antranilik asit, ksantürenik asit, 3-hidroksiantranilik asit) kütle spektrometrede (Agilent 6470-QQQ LC-MS/MS) JASEM kinürenin yolağı analiz kiti ile ölçüldü. Tüm istatistiksel analizler MedCalc v23.0.5 (MedCalc Software Ltd., Ostend, Belgium), GraphPad Prism v8.0.2 (GraphPad Software, USA) ve Microsoft Excel (Microsoft 365, USA) kullanılarak gerçekleştirildi.

Bulgular: Triptofan düzeyi hastalarda (7446,5±2374,8ng/mL) kontrol grubuna göre (12.110±3431ng/mL) anlamlı düşük (p<0.0001), kinürenin düzeyi hastalarda (315±160ng/mL) kontrol grubuna göre (333±117ng/mL) anlamlı düşük (p=0.0489), Kinürenin/triptofan oranı hastalarda (0,0443±0,024 ng/mL) kontrol grubuna göre (0,028±0,007ng/mL) anlamlı yüksek (p<0.0001) saptandı. Kinürenik asit düzeyi hastalarda (13±35ng/mL), kontrol grubuna göre (7±2,8ng/mL) yüksek (p=0.5795), antranilik asit düzeyi hastalarda (0,88±0,49ng/mL) kontrol grubuna göre (1,07±1,55ng/mL) düşük (p=0.1110), 3-OH-kinürenin düzeyi hastalarda (7±10,9ng/mL), kontrol grubuna göre (6,36±2,88ng/mL) anlamlı düşük (p=0.0002) gözlendi. Ksantürenik asit düzeyi hastalarda (2,76±0,88ng/mL) kontrol grubuna göre (3,22±1,33ng/mL) anlamlı düşük (p<0.0001), 3-OH-antranilik asit düzeyi hastalarda (6,92±2,33ng/mL) kontrol grubuna göre (8,42±2,19ng/mL) anlamlı düşük (p<0.0001), pikolinik asit düzeyi hastalarda (3,01±1,35ng/mL) kontrol grubuna göre (4,31±1,67ng/mL) anlamlı düşük (p<0.0001) bulundu. Son ürün olan kinolinik asit düzeyi hastalarda (31,61±24,51ng/mL), kontrol grubuna göre yüksek (26,69±8,01ng/mL) saptandı (p=0.3834). İncelenen 9 metabolit arasından triptofanın en yüksek AUC değerine (0.876) sahip olduğu görüldü. Türetilen oranların AUC değerleri ksantürenik asit/triptofan oranı için 0.798, kinürenin/triptofan oranı için 0.766, 3-OH-antranilik asit/triptofan oranı için 0.744 olarak bulundu.

Sonuç: Akciğer kanseri hastalarında kinürenin yolağı akış hızının arttığı, triptofan ve ara basamaklardaki metabolitlerin düzeyinin azaldığı, kinürenin/triptofan oranının arttığı, son ürün olan kinolinik asit düzeyinin arttığı gözlendi. En yüksek tanısal performansa sahip biyobelirteç olarak triptofan ve ksantürenik asit/triptofan oranı belirlendi.

Anahtar kelimeler: Akciğer kanseri, kinürenin, triptofan

P-12

MODERN RADYOTERAPİ ÇAĞINDA TÜM BEYİN RADYOTERAPİSİ İLE TEDAVİ EDİLEN AKCİĞER ADENOKARSİNOMU KAYNAKLI BEYİN METASTAZLI HASTALARDA SON DÖRT YILIN KLİNİK SONUÇLARININ ANALİZİ

Harun Demir, İbrahim Babalıoğlu

Konya Şehir Hastanesi, Radyasyon Onkolojisi Kliniği, Konya

Amaç: Stereotaktik radyoterapiye uygun olmayan beyin metastazlı (BM) akciğer adenokarsinomu hastalarında tüm beyin radyoterapisinin (TBRT) klinik sonuçlarını değerlendirmek Yöntem: Aralık 2021–Aralık 2025 döneminde TBRT uygulanan 53 hastanın verileri retrospektif olarak incelendi. Genel sağkalım üzerine etkili klinik, sistemik tedavi ve radyoterapi özellikleri analiz edildi.

Bulgular: Medyan yaşı 65 yıl (44–90) olup, %71,7'si erkekti. TBRT öncesinde primer tümör %79,2 oranında kontrolsüzken, hastaların %62,3'ünde kontrolsüz ekstrakraniyal hastalık mevcuttu. RPA sınıflamasına göre %69,8'i sınıf II idi; Karnofsky performans durumu (KPS) 80–100 olan hastalar %71,7 idi. BM sayısı <=5 olan hastalar %35,8 iken >10 metastazı olan hastalar %43,4 idi ve metastazların %60,4'ü senkron saptandı. Moleküler analizlerde %15,1 hastada EGFR, %13,2 hastada KRAS mutasyonu saptanırken, %45,3 hastada sürücü mutasyon negatifti; PD-L1 ekspresyonu %32,1 hastada negatif, %17,0 hastada %1–50 ve %11,3 hastada >%50 idi. TBRT medyan dozu 30 Gy (8–30 Gy) ve medyan fraksiyon sayısı 10 (1–10) idi. İlk seri sistemik tedavi olarak %58,5'i platin bazlı kemoterapi, %13,2'sine immünoterapi veya hedefe yönelik tedavi aldı. Akut toksisite %35,8'unda gözlendi; en sık derece 2 baş ağrısı (%15,1) ve bulantı (%7,5) idi.

TBRT sonrası medyan takip süresi 3 ay (1–31 ay) olup, kraniyal nüks %28,3 hastada izlenmiş ve kurtarma tedavisi olarak en sık stereotaktik radyocerrahi (%46,7) uygulanmıştır. TBRT sonrası medyan genel sağkalım 3 ay (95% GA: 0,63–5,37) ve medyan kraniyal progresyonsuz sağkalım 3 ay (95% GA: 1,76–4,24) olarak saptanmış; son takipte hastaların %69,8'i eksitus idi. Tek değişkenli analizlerde mutasyon durumu (p=0,010), ilk seri metastatik sistemik tedavi türü (p<0,001), radyoterapi dozu (p=0,001), performans durumu (p<0,001), ekstrakraniyal hastalık durumu (p<0,001), beyin metastazı sayısı (p=0,002), erken radyolojik yanıt (p=0,007) ve ileri yaş (p=0,050) sağkalım ile ilişkili bulundu. Çok değişkenli analizde kötü performans durumu (KPS 60–70) (HR: 55,7; %95 GA: 3,46–896,2; p=0,005) ve kontrolsüz ekstrakraniyal hastalık (HR: 7,93; %95 GA: 1,58–39,93; p=0,012) daha kısa sağkalım ile bağımsız olarak ilişkiliydi.

Sonuç: Çalışmamız stereotaktik radyoterapiye uygun olmayan BM akciğer adenokarsinomu hastalarında TBRT'nin sınırlı sağkalım ile ilişkili olduğunu, ancak performans durumu ve ekstrakraniyal hastalık kontrolünün temel prognostik belirleyiciler olduğunu göstermektedir.

Anahtar kelimeler: Akciğer adenokarsinomu; Beyin metastazı; Tüm beyin radyoterapisi; Sağkalım

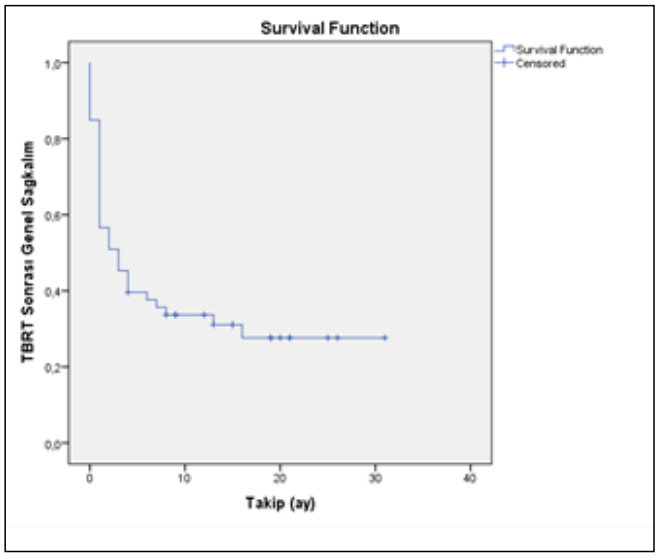

Şekil 1. TBRT Sonrası Genel Sağkalım Grafiği

Tablo 1. Genel sağkalım için prognostik faktörlerin tek ve çok değişkenli Cox regresyon analizi

Değişken	Tek değişkenli analiz			Çok değişkenli analiz		
	p	HR	%95 GA	p	HR	%95 GA
KPS (iyi PS 80–100 vs kötü PS 60–70)	<0,001	62,29	3,01–1289,71	0,005	55,71	3,46–896,22
Ekstrakraniyal hastalık (kontrolsüz vs kontrollü/yok)	0,001	12,00	1,13–127,97	0,012	7,93	1,58–39,93
BM sayısı (≥10 vs ≤10)	0,002	3,29	0,54–19,89	—	—	—
RT dozu (≥30 Gy vs ≤20 Gy)	0,008	—	—	—	—	—
Mutasyon durumu (EGFR/KRAS/negatif)	0,010	—	—	—	—	—
Erken radyolojik yanıt						

P-13

KÜÇÜK HÜCRELİ DIŞI AKCİĞER KANSERİ NEDENİYLE REZEKSİYON UYGULANAN HASTALARDA POSTOPERATİF PNÖMONİ İÇİN RİSK FAKTÖRLERİ

Burcu Ancın[1], Serkan Uysal[2], Ulaş Kumbasar[2], Erkan Dikmen[2], Rıza Doğan[2]

[1]Burdur Devlet Hastanesi, Göğüs Cerrahisi Kliniği, Burdur
[2]Hacettepe Üniversitesi Tıp Fakültesi, Göğüs Cerrahisi Anabilim Dalı, Ankara

Amaç: Akciğer kanseri nedeniyle major pulmoner rezeksiyon uygulanan hastalarda postoperatif pnömoni (POP) gelişimini öngörebilecek preoperatif belirteçlerin değerlendirilmesi amaçlandı.

Yöntem: 2014–2018 yılları arasında non-small cell akciğer kanseri nedeniyle opere edilen 363 hastanın verileri retrospektif olarak incelendi. Hastalar POP gelişen (n=40) ve gelişmeyen (n=323) olarak iki gruba ayrıldı. Demografik veriler, komorbiditeler, preoperatif RDW, NLR, nötrofil, lenfosit ve albümin düzeyleri analiz edildi.

Bulgular: POP insidansı %11 olarak saptandı. POP gelişen hastalarda yaş ortalaması anlamlı derecede daha yüksekti (p=0,003). KOAH varlığı POP ile ilişkili bulundu (p=0,031). Preoperatif RDW, NLR ve nötrofil düzeyleri POP grubunda anlamlı olarak daha yüksek; lenfosit ve albümin düzeyleri ise daha düşüktü (p<0,05). Spearman korelasyon analizinde yaş, RDW, NLR ve KOAH varlığı POP ile pozitif; lenfosit ve albümin düzeyleri ise negatif korelasyon gösterdi.

Sonuç: Preoperatif RDW ve NLR gibi tam kan sayımından kolayca elde edilebilen parametreler, akciğer rezeksiyonu sonrası POP gelişimini öngörmede yararlı olabilir. Ayrıca KOAH varlığı ve hipoalbüminemi risk artışı ile ilişkilidir. Bu belirteçler yüksek riskli hastaların erken dönemde tanımlanmasına katkı sağlayabilir.

Anahtar kelimeler: Postoperatif pnömoni, Akciğer rezeksiyonu, Sistemik İnflamasyon Skoru (SIS)

P-14

METASTATİK AKCİĞER ADENOKARSİNOMU TAKİBİNDE GELİŞEN AKUT MYELOİD LÖSEMİ: OLGU SUNUMU

Beşire Nurdan Tazebay, Melike Yazıcı, Erdem Kölemen, Ece Baydar, İlkay Çitakkul, Yasemin Bakkal Temi, Umut Kefeli, Devrim Çabuk, Kazım Uygun

Kocaeli Üniversitesi Tıp Fakültesi, Tıbbi Onkoloji Ana Bilim Dalı, Kocaeli

Amaç: Metastatik Akciğer adenokarsinomu tedavisinde platin bazlı kemoterapi ve progresyon sonrası immün kontrol noktası inhibitörleri standart yaklaşım haline gelmiştir. Nivolumab, PD-1 reseptörünü inhibe ederek T-hücre aracılı antitümör yanıtı artırmakta ve sağkalım avantajı sağlamaktadır. İmmünoterapi genellikle hematolojik açıdan güvenli kabul edilmekle birlikte nadiren ağır sitopeniler ve çok daha nadir olarak sekonder hematolojik maligniteler bildirilmektedir. Bu çalışmada metastatik akciğer adenokarsinomu nedeniyle uzun süreli immünoterapi alan bir hastada gelişen Akut myeloid lösemi olgusunun klinik seyri ve olası patogenetik mekanizmaların tartışılması amaçlanmıştır.

Olgu: Kırk dokuz yaşında erkek hastada rutin toraks bilgisayarlı tomografide sol akciğer üst lobda 1,5 cm çaplı nodül saptandı. Tru-cut biyopsi sonucu akciğer adenokarsinomu tanısı konuldu. PET-BT incelemesinde kemik metastazı saptanarak hasta evre IV olarak değerlendirildi. İlk basamakta 6 kür sisplatin + pemetrekset kemoterapisi ve kemik metastazı nedeniyle zoledronik asit uygulandı. Parsiyel yanıt sonrası idame pemetrekset tedavisine geçildi.

Takipte beyin ve sürrenal metastaz gelişmesi üzerine hastaya 6 kür dosetaksel uygulandı ve eş zamanlı kranial radyoterapi verildi; ancak radyolojik progresyon izlendi. Bunun üzerine nivolumab tedavisi başlandı. Hasta 18 ay boyunca klinik ve radyolojik fayda ile izlendi; özellikle başlangıçta saptanan kemik metastazında belirgin regresyon gözlendi.

İmmünoterapi sürecinde rutin hemogram takibinde başlangıçta ANC 1150/mm^3 ve trombosit 343.000/mm^3 idi. İzlemde nötropeni derinleşti ve ANC 20/mm^3'e, trombosit sayısı 37.000/mm^3'e düştü. Hastada ateş, hepatosplenomegali veya klinik enfeksiyon bulgusu yoktu. Periferik yaymada atipik hücre izlenmedi. Persistan ve derin sitopeni nedeniyle kemik iliği biyopsisi yapıldı. Kemik iliğinde %20–30 oranında blastik hücre saptanarak akut myeloid lösemi tanısı konuldu. Hastaya hipometilasyon ajanı olarak azasitidin tedavisi başlandı. Güncel takipte ANC 790/mm^3 olup trombositopeni izlenmemektedir. Metastatik akciğer kanseri için nivolumab tedavisi sürdürülmekte, hematolojik tedavi ve izlem devam etmektedir.

Sonuç: Bu olgu, metastatik solid tümör tedavisi sırasında gelişen sekonder akut myeloid lösemi açısından dikkat çekicidir. Önceden uygulanan platin bazlı kemoterapiye bağlı tedavi ilişkili AML olasılığı düşünülmekle birlikte, immün kontrol noktası inhibitörlerinin hematopoetik mikroçevre üzerindeki immünomodülatör etkilerinin de potansiyel katkısı göz ardı edilmemelidir. İmmünoterapi alan hastalarda gelişen persistan ve derin sitopeniler yalnızca immün aracılı yan etki olarak değerlendirilmemeli,

sekonder hematolojik maligniteler ayırıcı tanıda mutlaka düşünülmelidir. Erken dönemde kemik iliği incelemesi tanı ve tedavi açısından kritik önem taşımaktadır.

Anahtar kelimeler: Metastatik akciğer adenokarsinomu, Nivolumab, İmmünoterapi, Sekonder AML, Sitopeni

Anahtar kelimeler: NİVOLUMAB, SİTOPENİ

P-15

NİVOLUMAB TEDAVİSİ ALAN NSCLC HASTALARINDA LENF NODLARI TARGET LEZYON OLARAK DEĞERLENDİRİLMELİ Mİ?

Resit Akyel, Senar Günenç

Yedikule Göğüs Hastalıkları Hastanesi Nükleer Tıp

Amaç: İmmünoterapiler sırasında lenf nodlarında boyut ve metabolik aktivitede dalgalanmalar, yeni lenf nodlarının ortaya çıkması veya mevcut lenf nodlarının gerilemesi gibi atipik paternler sık izlenmektedir. Bu değişikliklerin gerçek tümör progresyonunu ne ölçüde yansıttığı ve mevcut tedavi yanıtı değerlendirme kriterleri kapsamında lenf nodlarının target lezyon olarak değerlendirilmesinin klinik ve biyolojik açıdan ne kadar anlamlı olduğu tartışmalıdır. Bu çalışmanın amacı, nivolumab tedavisi alan NSCLC hastalarında lenf nodu değişikliklerinin tedavi yanıtı ve sağkalım ile uyumunu inceleyerek, lenf nodlarının immünoterapide target lezyon olarak değerlendirilmesini sorgulamaktır.

Gereç-Yöntem: Bu retrospektif çalışmada nivolumab tedavisi alan NSCLC hastaları değerlendirildi. Görüntülemeler seri BT ve/veya PET/BT ile incelendi. Lenf nodu davranışı; başlangıçta varlığı, tedavi sırasında yeni gelişimi, dalgalanma göstermesi (bir lenf nodu gerilerken başka bir lenf nodunun ortaya çıkması veya lenf nodlarının doğup kaybolması), gerileme veya stabil seyir açısından analiz edildi. Lenf nodları iRECIST ve iPERCIST kriterlerine göre ayrıca değerlendirildi. Solid tümör yanıtı, lenf nodları hariç tutularak belirlendi. Overall sağkalım, nivolumab başlangıcından ölüme kadar geçen süre olarak hesaplandı. Lenf nodu bulguları ile solid tümör yanıtı ve sağkalım arasındaki ilişki istatistiksel olarak analiz edildi.

Bulgular: Çalışmaya 39 hasta dahil edildi. Sekiz hastada tedavi süresince dalgalı lenf nodu paterni izlendi. Lenf nodu dalgalanması olan hastalarda solid tümör yanıtı (parsiyel yanıt veya stabil hastalık) daha sık gözlendi. Lenf nodlarının iRECIST veya iPERCIST kriterlerine göre progresyon göstermesi, solid tümör progresyonu ile tutarlı değildi. Zaman-sabit sağkalım analizlerinde (12, 18 ve 24 ay), dalgalı lenf nodu paterni olan hastalarda sağkalım oranları daha yüksekti. Lenf nodlarına göre metabolik veya boyutsal progresyon saptanan hastaların önemli bir kısmında tedaviye devam edildiği ve klinik faydanın sürdüğü gözlendi.

Sonuç: Nivolumab tedavisi sırasında lenf nodlarında izlenen boyutsal ve metabolik değişiklikler, solid tümör davranışı ve sağkalım ile her zaman uyumlu değildir. Lenf nodu progresyonu, immünoterapide gerçek hastalık progresyonunu güvenilir biçimde yansıtmamaktadır. Bulgularımız, lenf nodlarının boyut ve SUVmax değerlerinden bağımsız olarak, immünoterapide tedavi yanıtı değerlendirme kriterlerinde target lezyon olarak kullanılmasının sorgulanması gerektiğini düşündürmektedir.

Anahtar kelimeler: FDG-PET/BT, NİVOLUMAB, iRECIST

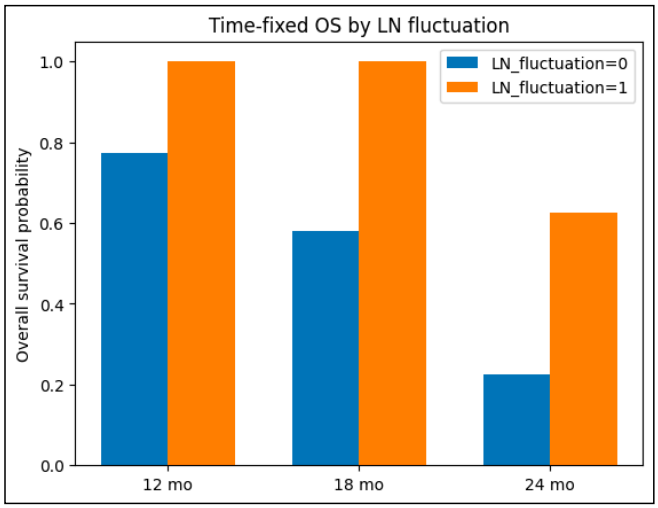

Şekil 1

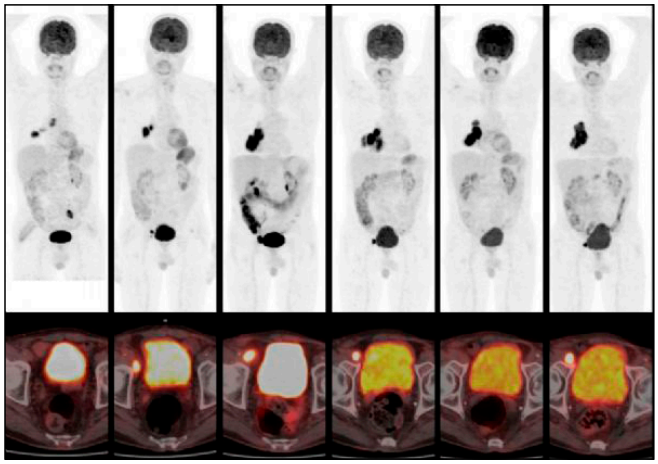

Şekil 2

P-16

METASTATİK AKCİĞER LEZYONLARI İLE PREZENTE OLAN NADİR BİR GERM HÜCRELİ TÜMÖR

Elif Demir[1], Ayşe Bahadır[1], Sümeyye Kolçuk Aygün[2], Kübra Uğur[2]

[1]Çam ve Sakura Şehir Hastanesi, Göğüs Hastalıkları Kliniği, İstanbul
[2]Çam ve Sakura Şehir Hastanesi, İç Hastalıkları Kliniği, İstanbul

Amaç: Testis koryokarsinomu son derece nadir görülen nonseminomatöz bir germ hücreli tümör alt tipidir. Oldukça progresif seyreden bir kanser türü olan testis koryokarsinomu, gastrointestinal semptomlarla başvuran, pulmoner metastatik lezyon ve batın içinde lenfadenopati (LAP) saptanan genç hastalarda ayırıcı tanıda düşünülmesi gereken bir hastalıktır.

Yöntem: Hastanın kliniği, laboratuvar ve görüntüleme bulguları ile birlikte patoloji sonuçları incelendi.

Olgu-Bulgular: Bilinen herhangi bir hastalığı olmayan 6 aydır askerde olup 10 gündür devam eden mide bulantısı, karın ağrısı ve öksürük şikayetleriyle gelen 20 yaşında erkek hasta. Kilo kaybı ve 38° ateş mevcut.

Hastanın muayenesinde tansiyon 132/75, nabız 88, saturasyon oda havasında 97 olarak ölçülmüştü. CRP 121, prokalsitonin 0.18, LDH 893, AFP negatifti. Boyunda ele gelen servikal lenf nodu mevcuttu. Boyun ultrasonografide (USG) sol supraklaviküler bölgede 37x29 mm boyutunda LAP izlendi. Servis ta-

kibinde P/F oranı 271 olup tedricen azalmaktaydı. Nazal kanül, maske ve rezervuarlı maskeyi tolere edememesi üzerine yoğun bakım ünitesine alındı. Yatış toraks bilgisayarlı tomografide(BT) multiple nodüler lezyonlar izlenmiş olup batın içinde retroperitoneal alanda sol paraaortik belirgin lenf nodları görüldü. PET BT'de sol supraklaviküler lenf nodu(suvmax 2.9) izlendi. Değişik boyutlardaki yaygın pulmoner nodüllerde suvmax tutulumu 4.4, renal hilus düzeyinden başlayarak pelvise dek uzanan paraaortik lenf nodlarında ise suvmax tutulumu 6.1 idi. Testiste anlamlı tutulum saptanmadı.Testis USG'de parankimde minimal hipoekoik alanlar izlendi. Supraklaviküler lenf nodundan tru-cut biopsi alındı. Patoloji sonucu "Koryokarsinom Metastazı" olarak değerlendirildi.

Sonuç: Testis koryokarsinomu 15-35 yaş erkeklerde nadir görülen, erken dönemde hematojen yolla çoklu organ metastazı ve kötü prognozla seyreden oldukça agresif malign bir tümördür. Saf koryokarsinomların ortalama yaşam süresi 13 aydır. Serum β-hcg düzeyi yüksek olup artışı kötü prognozla korelasyon göstermektedir. Tanı anında testisteki primer tümör genellikle küçüktür veya tespit edilemeyecek durumdadır. Büyük oranda ilk prezentasyon şekli ekstraorgan tutulumu ile olmaktadır. Multiple metastatik akciğer lezyonları olan, gastrointestinal semptomlar ve paraaortik lenf nodu tutulumu görülen genç erkek hastalarda ayırıcı tanıda hatırda tutulması önerilir.

Anahtar kelimeler: Akciğer kanseri, Koryokarsinom, Metastaz

PA-Akciğer grafi

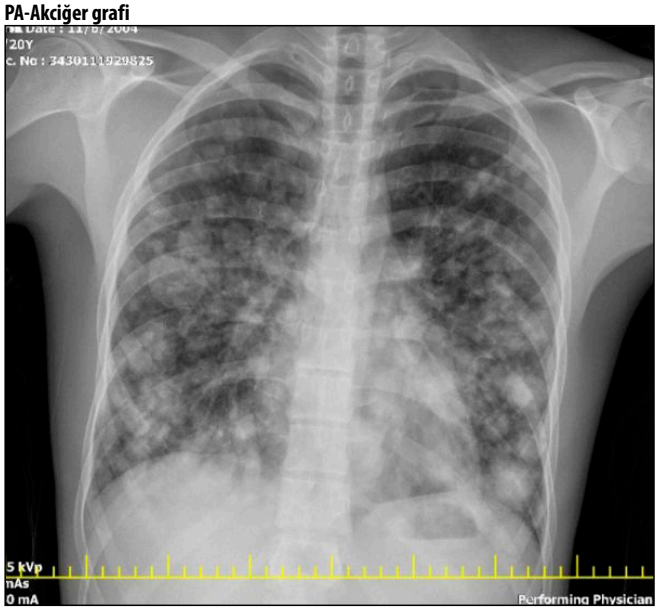

Toraks BT

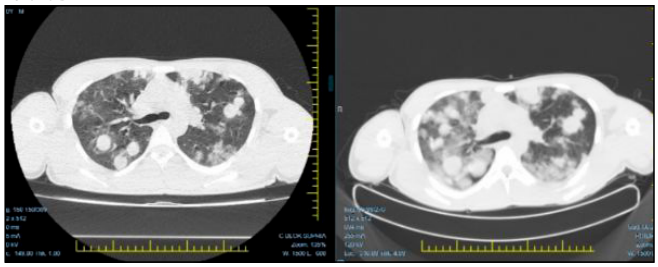

20.12.2024 ve 22.12.2024 tarihli BT ve PET görüntüleri

P-17

TRANSTORASİK TRU-CUT CORE BİYOPSİDE ÖRNEK SAYISININ TANISAL VE MOLEKÜLER YETERLİLİK ÜZERİNE ETKİSİ

Furkan Atasever, Celal Satıcı, Sevgisun Nayki Kıral, Beyazıt Adnanoğlu, Hilal Özkan, Sinem Nedime Sökücü

Yedikule Göğüs Hastalıkları ve Göğüs Cerrahisi Eğitim ve Araştırma Hastanesi

Giriş: Transtorasik tru-cut core biyopsi, pulmoner lezyonların histopatolojik tanısında yaygın kullanılan minimal invaziv bir yöntemdir. Günümüzde akciğer kanseri tanısında yalnızca histolojik doğrulama değil, aynı zamanda moleküler analizler için yeterli doku elde edilmesi kritik önem taşımaktadır. Hedefe yönelik tedaviler ve immünoterapilerin artan kullanımı, biyopsi materyalinin hem tanısal hem de moleküler açıdan yeterliliğini ön plana çıkarmıştır. Bu çalışmada, tek ve multiple transtorasik tru-cut biyopsi örneklerinin tanısal ve moleküler yeterliliğinin değerlendirilmesi amaçlandı.

Yöntem: Bu prospektif, gözlemsel, tek merkezli çalışmaya 01 Mayıs 2025–01 Şubat 2026 tarihleri arasında transtorasik tru-cut biyopsi uygulanan 300 hasta dahil edildi. Hastalar tek biyopsi (Grup 1) ve multiple biyopsi (Grup 2) yapılanlar olarak iki gruba ayrıldı. Biyopsi sayısının tanısal ve moleküler yeterlilik üzerindeki etkisi lojistik regresyon analizi ile değerlendirildi. ROC analizi yapılarak optimum kesim değerleri Youden indeksi ile belirlendi; duyarlılık ve özgüllük hesaplandı.

Bulgular: Ortanca yaş 65 yıl (IQR: 58–70) olup hastaların %70'i erkekti. En sık tanı akciğer adenokarsinomu (%32,7) idi. Ortanca biyopsi sayısı 2 (1–3) olarak bulundu. Genel tanısal yeterlilik %92 idi. Küçük hücre dışı akciğer kanserli olgularda moleküler analiz yeterliliği %90 olarak saptandı. ROC analizine göre tanısal yeterlilik için optimum kesim değeri 2 biyopsi, moleküler analiz için ise 3 biyopsi olarak belirlendi.

Sonuç: Transtorasik tru-cut biyopsi sırasında alınan örnek sayısı, tanısal ve moleküler başarıyı doğrudan etkilemektedir. Tanısal yeterlilik için en az iki, moleküler analiz için ise en az üç biyopsi alınması optimal görünmektedir.

Anahtar kelimeler: Akciğer kanseri, Core biyopsi, Moleküler analiz

Tablo 1. Tüm hastaların, tek biyopsi yapılanların ve multiple biyopsi yapılan hastaların demografik, radyolojik, histopatolojik ve komplikasyon verileri

Ort ± SS, Ortanca ve (%25-%75), n=(%)	Tüm hastalar n=319	Tek biyopsi yapılanlar n=106 (%33.2)	Multiple biyopsi yapılanlar n=213 (%66.8)
Parametreler			
Yaş	65 (58-71)	67 (60-72)	65 (58-70)
Cinsiyet (erkek)	247 (%77.4)	86 (%81.1)	161 (%75.6)
Sigara kullanımı	241 (%75.5)	84 (%79.2)	157 (%73.7)
Histopatolojik tanı			
Akciğer adenokarsinom	105 (%32.9)	44 (%41.5)	61 (%28.6)
SCC	71 (%22.3)	22 (%20.8)	49 (%23)
KHDAK-NOS	40 (%12.5)	13 (%12.3)	27 (%12.7)
Büyük hücreli karsinom	4 (%1.3)	-	4 (%1.9)
KHAK	16 (%5)	6 (%5.7)	10 (%4.7)
Mezotelyoma	4 (%1.3)	2 (%1.9)	2 (%0.9)
Hematolojik malignite	15 (%4.7)	2 (%1.9)	13 (%6.1)
Mezenkimal tümör	20 (%6.3)	5 (%4.7)	15 (%7)
Ekstratorasik maligniteler	18 (%5.6)	5 (%4.7)	13 (%6.1)
Benign lezyonlar	26 (%8.2)	7 (%6.6)	19 (%8.9)
Radyolojik parametreler			
Amfizem	131 (%41.1)	47 (%43.4)	84 (%39.4)
Fibrozis	28 (%8.8)	15 (%14.2)	13 (%6.1)
Lezyon ort. çapı (mm)	58 (39-75)	53.25 (34-70)	60 (43.5-76)
Lezyon SUVmax	12.47 (8.55-17.57)	12 (8.39-15.53)	12.9 (8.85-18.05)
Plevral komşuluk	281 (%88.1)	89 (%84)	192 (%90.1)
Lezyonun plevraya mesafesi (mm)	17.9 (11-27.1)	21.29 (13.65-29.22)	16.05 (10-24.92)
Lezyon yerleşimi			
Sağ üst lob	124 (%38.9)	36 (%34)	88 (%41.3)
Sağ orta lob	14 (%4.4)	6 (%5.7)	8 (%3.8)
Sağ alt lob	43 (%13.5)	17 (%16)	26 (%12.2)
Sol üst lob	88 (%27.6)	29 (%27.4)	59 (%27.7)
Sol alt lob	50 (%15.7)	18 (%17)	32 (%15)

Tablo 1 devamı. Tüm hastaların, tek biyopsi yapılanların ve multiple biyopsi yapılan hastaların demografik, radyolojik, histopatolojik ve komplikasyon verileri

Biyopsi işlemi sırasındaki pozisyonu			
Supine	151 (%47.3)	45 (%42.5)	106 (%49.8)
Prone	137 (%42.9)	49 (%46.2)	88 (%41.3)
Lateral	31 (%9.7)	12 (%11.3)	19 (%8.9)
Materyal uzunluğu (mm)	12 (8-15)	12 (8-15)	12 (10-15)
Materyal genişliği (mm)	2 (1-2)	2 (1-2)	2 (1-2)
Herhangi bir komplikasyon varlığı	29 (%9.1)	11 (%10.4)	18 (%8.5)
Hemoraji			
Yok	311 (%97.5)	105 (%99.1)	206 8%96.7)
Radyolojik hemoraji	5 (%1.6)	-	5 (%2.3)
Hemoptizi	3 (%0.9)	1 (%0.9)	2 (%0.9)
Masif hemoptizi	-	-	
Pnömotoraks			
Yok	298 (%93.4)	96 (%90.6)	202 (%94.8)
Minimal	7 (%2.2)	4 (%3.8)	3 (%1.4)
TT-KSAD	14 (%4.4)	6 (55.7)	8 (%3.8)
Cerrahi gerekliliği	-	-	-
Biyopsi sayısı	2 (1-3)	1 (1-1)	2 (2-3)
Tanı yeterliliği	295 (%92.5)	87 (%82.1)	208 (%97.7)
Moleküler analiz yeterliliği	109 (%90)	34 (%82.9)	75 (%93.8)

Kısaltmalar: Skuamoz hücreli karsinom (SCC), küçük hücreli dışı akciğer kanseri (KHDAK), Not Otherwise Spesified (NOS), küçük hücreli akciğer kanseri (KHAK), standart uptake value (SUV), tüp torakoskopi-kapalı sualtı drenajı (TT-KSAD).

Tablo 2. Biyopsi sayısı kesim değerlerine göre tanısal ve moleküler yeterlilik (2×2 tablo)

≥ 2 biyopsi vs. 1 biyopsi (Tanısal yeterliliği)		
	Değer	**GA (%95)**
Duyarlılık	%70.5	%65 - 75.7
Özgüllük	%79.2	%57.9 - 92.9
Pozitif olabilirlik oranı	3.38	1.55 - 7.41
Negatif olabilirlik oranı	0.37	0.28 - 0.49
Pozitif tahmin değeri	%84.9	%72 - 92.5
Negatif tahmin değeri	%61.7	%55.1 - 67.9
Kesinlik	%73.8	%68.6 - 78.5
≥ 3 biyopsi vs. < 3 biyopsi (Moleküler analiz yeterliliği)		
	Değer	**GA (%95)**
Duyarlılık	%44	%34.5 - 53.9
Özgüllük	%91.7	%61.5 - 99.8
Pozitif olabilirlik oranı	5.28	0.8 - 34.93
Negatif olabilirlik oranı	0.61	0.48 - 0.77
Pozitif tahmin değeri	%77.7	%34.5 – 95.8
Negatif tahmin değeri	%71.3	%66.2 – 76
Kesinlik	%72.8	%63.9 - 80.5

Tablo 3. Biyopsi sayısının komplikasyon gelişimiyle ikili karşılaştırılması

	Tek biyopsi	**Multiple biyopsi**	
Herhangi bir komplikasyon varlığı			p=0.57
Yok	95 (%29.8)	195 (%61.1)	
Var	11 (%3.4)	18 (%5.6)	
Hemoraji			p=0.28
Yok	105 (%32.9)	206 (%64.6)	
Radyolojik hemoraji	-	5 (%1.6)	
Hemoptizi	1 (%0.3)	2(%0.6)	
Pnömotoraks			p=0.43
Yok	96 (%30.1)	202 (%63.3)	
Minimal	4 (%1.2)	3 (%0.9)	
TT-KSAD	6 (%1.9)	8 (%2.5)	

Kısaltmalar: Tüp torakoskopi-kapalı sualtı drenajı (TT-KSAD).



Resim 1. Bilgisayarlı tomografi eşliğinde tru-cut biyopsi işleminde alınan görüntüleri

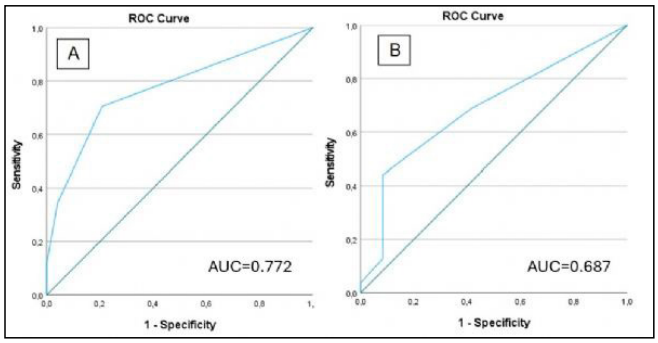

Resim 2. Biyopsi sayısının tanısal (A) ve moleküler analiz için (B) yeterliliğinin ROC analizi eğrileri

Tablo 1. Lokal progresyonsuz sağkalım ve Uzak intrakraniyal progresyonsuz sağkalım için prognostik faktörlerin tek ve çok değişkenli Cox regresyon analizi

Lokal Progresyonsuz Sağkalım						
	Tek değişkenli analiz			Çok değişkenli analiz		
Değişken	p	HR	%95 GA	p	HR	%95 GA
Tümör çapı >2 cm	0,030	—	—	0,016	7,46	1,46–38,14
Supratentoriyal lokalizasyon	0,072	—	—	—	—	—
BED10 >45 Gy	0,073	—	—	0,037	5,38	1,11–26,32
İlk yanıt durumu (RANO)	0,120	—	—	—	—	—
Uzak intrakraniyal progresyonsuz sağkalım						
	Tek değişkenli analiz			Çok değişkenli analiz		
Değişken	p	HR	%95 GA	p	HR	%95 GA
Kadın cinsiyet	0,012	—	—	0,032	2,88	—
Metastaz sayısı ≥2	0,065	—	—	0,029	2,53	—
Düşük KPS	0,077	—	—	—	—	—

P-20

İMMÜNOTERAPİ ALAN AKCİĞER KANSERİ HASTASINDA POSTOBSTRÜKTİF KOMPLİKASYONLARIN YÖNETİMİ: ENFEKSİYON, PROGRESYON VE MASİF HEMOPTİZİ

Serhat Demirer

Haydarpaşa Numune Eğitim ve Araştırma Hastanesi

Amaç: Malignite tanılı hastalarda enfeksiyon markerlarındaki dalgalanmaların her zaman izole bir enfeksiyonla ilişkili olmadığını; tümör progresyonu, immünoterapi ilişkili pnömonit ve postobstrüktif süreçlerin ayırıcı tanıda hayati önem taşıdığını bir olgu üzerinden sunmaktır.

Yöntem: Bilinen sol akciğer sküamöz hücreli karsinomu tanılı, kemoradyoterapi sonrası idame immünoterapi öyküsü olan 61 yaşındaki erkek hastanın; nefes darlığı, ateş ve terleme şikayetiyle başvurduğu süreçteki klinik, laboratuvar ve radyolojik verileri retrospektif olarak incelenmiştir.

Bulgular: Hasta acil servise başvurduğunda C-reaktif protein (CRP) değeri 321 mg/L, lökosit (WBC) değeri 11.8 bin/μL olarak saptanmıştır. Kan kültüründe Streptococcus pneumoniae üremesi olan hastaya uygun antibiyotik tedavisi başlanmıştır. Tedavi sürecinde CRP değerlerinin 393 mg/L'den 158 mg/L'ye gerilediği, ancak takipte 189 mg/L ve 208 mg/L gibi dalgalı bir seyir izlediği gözlemlenmiştir. Toraks bilgisayarlı tomografi (BT) incelemesinde, Eylül 2025'e göre progresyon gösteren, sol akciğer üst lobu tamamen infiltre eden konsolidasyon alanı ve perikardiyal efüzyon izlenmiştir. Takipte çekilen kontrol BT'de sol akciğer üst lobda lobun tamamına yakın kısmını kapsayan konsolidasyon ve ortasında 7 cm çapında kalın duvarlı kaviter lezyon saptanmıştır. Klinik olarak yakınmaları gerileyen ve taburculuğu planlanan hasta, kontrol aşamasında gelişen masif hemoptizi şikayetiyle tekrar başvurmuş ve takibinde eksitus olmuştur.

Sonuç: Malignite hastalarında klinik tabloda bakteriyel pnömoni bulguları baskın olsa dahi, tedaviye dirençli veya dalgalı seyreden inflamatuvar markerlar durumunda tümör progresyonu ve atelektaziye bağlı postobstrüktif süreçler mutlaka değerlendirilmelidir. Bu süreçlerde gelişen kaviter lezyonlar, olgumuzda olduğu gibi masif hemoptizi gibi ölümcül komplikasyonlara zemin hazırlayabilmektedir. Onkolojik hastaların enfeksiyon yönetiminde multidisipliner yaklaşım ve radyolojik progresyonun yakın takibi kritiktir.

Anahtar kelimeler: Akciğer kanseri, İmmünoterapi, Pnömoni

P-21

ENDOBRONŞİYAL LEZYONU TAKLİT EDEN NADİR LOBEKTOMİ NEDENİ

Buse Mine Konuk Balcı[1], Sılam Yeşilyurt[2], Dicle Kaymaz[2], Serkan Uysal[3]

[1]SBÜ Ankara Sincan Eğitim ve Araştırma Hastanesi, Göğüs Cerrahisi Kliniği, Ankara
[2]SBÜ Ankara Sincan Eğitim ve Araştırma Hastanesi, Göğüs Hastalıkları Kliniği, Ankara
[3]Hacettepe Üniversitesi Tıp Fakültesi, Göğüs Cerrahisi Anabilim Dalı, Ankara

Giriş-Amaç: Erişkinlerde yabancı cisim aspirasyonu nadir görülse de, genellikle spesifik olmayan solunum semptomlarıyla prezente olur ve bu nedenle tanı gecikebilir. Kronik retansiyon durumlarında radyolojik ve bronkoskopik bulgular endobronşiyal maligniteleri taklit edebilir ve yanlış teşhise yol açabilir. Bronkoskopi ile çıkarılamayan veya geri dönüşümsüz parankimal hasar oluşturan durumlarda ise cerrahi rezeksiyon gerekebilir (1,2). Bu olguda, bronkoskopik yöntemlerle çıkartılamayan endobronşiyal yabancı cisim nedeniyle lobektomi uygulanan ve rezeke edilen akciğer parankiminde tavuk kıkırdağı saptanan nadir bir vaka sunulmuştur.

Olgu Sunumu: Sırt ağrısı ve nefes darlığı şikâyetleri ile acil servise başvuran 27 yaşında erkek hastada akciğer grafisinde sağ orta ve alt zonda belirsiz sınırlı opasite görülmüş olup toraks bilgisayarlı tomografisinde sağ plevral efüzyon ve sağ alt lob common bazal bronş girişinde endobronşiyal lezyon ile uyumlu şüpheli alan ve buna sekonder sağ alt lobta total konsolidasyon izlendi. Hastaya plevral efüzyon nedeniyle kateter torakostomi uygulandı. Ardından yapılan fleksibl bronkoskopide sağ alt lob common bazal bronş orifisini oblitere eden ve parankime uzanımı olduğu düşünülen yabancı cisim görüldü. Rijid ve fleksibl bronkoskopi birlikte uygulanmasına rağmen lezyonun bronş duvarına impakte olması ve distale uzanımı nedeniyle yabancı cisim çıkarılamadı. Persistan obstrüksiyon, eşlik eden plevral ve parankimal patoloji nedeniyle hastaya sağ torakotomi uygulandı. Bronkotomi uygulanmasına rağmen yabancı cisime ulaşılamadı. Hastaya sağ alt lobektomi uygulanmasına karar verildi. Rezeke edilen akciğer parankiminin makroskopik incelemesinde sağ alt lob bronş girişine yerleşmiş, bronş lümenini tamamen tıkayan, intakt tavuk kıkırdağı parçası izlendi. Ayrıntılı anamnezde hastanın yaklaşık bir ay önce tavuk tüketimi sırasında boğazına parça takılma epizodu yaşadığı ve bu durumun ardından öksürük şikâyetinin başladığı öğrenildi. Bu öykü, kronik yabancı cisim retansiyonu olasılığını desteklemekteydi. Histopatolojik incelemede malignite saptanmadı; obstrüksiyona sekonder inflamatuvar ve parankimal değişiklikler mevcuttu. Hasta postoperatif süreçte şifa ile taburcu edildi.

Sonuç: Erişkinlerde nadiren de olsa yabancı cisim aspirasyonu, endobronşiyal malignileri taklit edebilir ve büyük torasik cerrahilere neden olabilir. Bronkoskopiyle çıkarılamayan ve geri dönüşü olmayan lob hasarı gelişen durumlarda lobektomi zorunlu hale gelebilir (3).

Kaynaklar

1. Sehgal IS, Dhooria S, Ram B, Singh N, Aggarwal AN, Gupta D, et al. Foreign body inhalation in adults: Experience of 25,998 bronchoscopies and systematic review of the literature. Respiratory Care. 2015;60(10):1438–1448.
2. Hewlett JC, Rickman OB, Lentz RJ, Prakash UB, Maldonado F. Foreign body aspiration in adult airways: Therapeutic approach. Journal of Thoracic Disease. 2017;9(9):3398–3409.
3. Yamashita Y, Ugajin M, Yanoma S, Yamashita M, Kani H. A case of surgical treatment for bronchial foreign bodies with obstructive pneumonia. Respirol Case Rep. 2024 Mar 19;12(3):e01325.

Anahtar kelimeler: Yabancı cisim aspirasyonu, Endobronşiyal yabancı cisim, Lobektomi

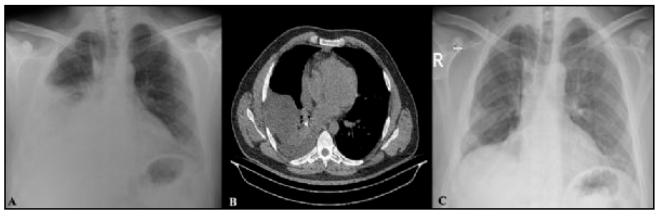

Resim 1. Akciğer grafisinde sağ orta ve alt zonda opasite (A), Toraks bilgisayarlı tomografisi aksiyel kesit görüntüsünde sağ alt lob bronşu içerisinde yabancı cisim, eşlik eden atelektazi ve plevral efüzyon (B), Postoperatif kontrol akciğer grafisi görüntüsü (C)

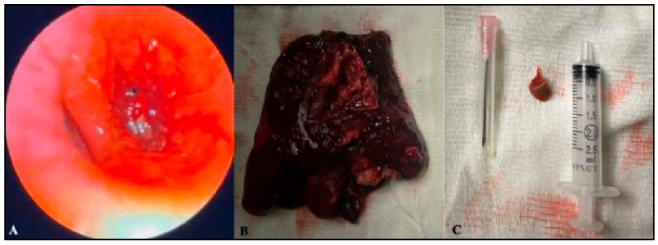

Resim 2. Fiberoptik fleksibl bronkoskopide sağ alt lob common bazal bronş orifisini tam tıkayan yabancı cisim (A), Rezeke edilen sağ akciğer alt lob görüntüsü (B), Lob bronşu içerisinden çıkarılan tavuk kıkırdağı görüntüsü (C)

P-22

İMMÜNOTERAPİ ALAN HASTADA GELİŞEN ŞİDDETLİ HEPATOTOKSİSİTE: FİTOTERAPİ KAYNAKLI KARACİĞER HASARI

Melike Yazıcı, Beşire Nurdan Tazebay, Erdem Kölemen, Ece Baydar, İlkay Çıtakkul, Yasemin Bakkal Temi, Umut Kefeli, Devrim Çabuk, Kazım Uygun

Kocaeli Üniversitesi Tıp Fakültesi, Tıbbi Onkoloji Ana Bilim Dalı, Kocaeli

Giriş: Pembrolizumab, PD-L1 ekspresyonu >%50 olan metastatik küçük hücreli dışı akciğer kanserinde (KHDAK) birinci basamakta tek ajan olarak standart tedavi seçeneklerinden biridir. İmmün kontrol noktası inhibitörleri ile tedavi sırasında immün ilişkili advers olaylar gelişebilmektedir. Hepatik toksisite genellikle asemptomatik transaminaz yüksekliği şeklinde ortaya çıkar; ancak nadiren grade 3–4 düzeyinde ciddi hepatoselüler hasar görülebilir. İmmün ilişkili hepatit ile ilaç veya bitkisel ürün kullanımı kaynaklı toksik hepatit ayırımı klinik yönetim açısından kritik öneme sahiptir. Bu olguda şiddetli hepatotoksisite gelişen bir hastada tanısal yaklaşım ve tedavi süreci sunulmuştur.

Olgu: 68 yaşında erkek hasta nefes darlığı şikayeti ile başvurdu. Toraks görüntülemesinde sol akciğerde kaviter lezyon saptanan hastanın tru-cut biyopsi sonucu KHDAK-adenokarsinom olarak raporlandı. Evreleme tetkiklerinde metastatik hastalık tespit edilen hastaya moleküler analizlerde PD-L1 ekspresyonu > %50 saptanması üzerine birinci basamakta tek ajan pembrolizumab tedavisi başlandı. Tedaviye parsiyel yanıt alınan hastanın tedavisinin 20. ayında bulantı-kusma ve sarılık şikayeti gelişti. Acilde yapılan tetkiklerde AST 1483 U/L, ALT 2921 U/L, Total Bilirubin 15 mg/dL, Direkt Bilirubin 10,2 mg/dL saptandı. Batın ultrasonografisinde karaciğerde kitle lezyonu, parankimal infiltrasyon veya safra yolu obstrüksiyonu saptanmadı. Otoimmün ve viral hepatit markerları negatif olan hastadan alınan ayrıntılı öyküde reçetesiz ve içeriğini bilmediği bitkisel bir destek ürünü kullandığı öğrenildi. Pembrolizumab tedavisine ara verildi ve hasta akut hepatit ön tanısı ile gastroenteroloji servisine yatırıldı. Yakın biyokimyasal izlem altında karaciğer fonksiyon testlerinde kademeli gerileme izlendi.

Sonuç: İmmün kontrol noktası inhibitörlerine bağlı hepatit genellikle hepatoselüler patern gösterir ve steroid tedavisine yanıt verir. Ancak fitoterapiye bağlı ilaç ilişkili karaciğer hasarı benzer biyokimyasal bulgularla seyredebildiğinden ayırıcı tanı önemlidir. Bu olguda belirgin transaminaz yüksekliği, kolestatik komponent ve fitoterapi kullanımı öyküsü tanısal değerlendirmede belirleyici olmuştur. İmmünoterapi alan hastalarda hepatotoksisite çok faktörlü olabilir ve ayrıntılı ilaç öyküsü ile hasta eğitimi klinik yönetimde kritik öneme sahiptir.

Anahtar kelimeler: İmmünoterapi, Hepatotoksisite, Fitoterapi

P-23

KİSTİK HAVA BOŞLUKLARI İLE İLİŞKİLİ AKCİĞER KANSERİ: 19 HASTALIK KLİNİK, RADYOLOJİK VE PATOLOJİK ANALİZ

Ulaş Kumbasar[1], Ulkar Ismayılova[2], Serkan Uysal[1], Erkan Dikmen[1], Gamze Durhan[3], Atılay Koltuk[1], Deniz Köksal[4]

[1]Hacettepe Üniversitesi Tıp Fakültesi, Göğüs Cerrahisi Ana Bilim Dalı, Ankara
[2]Başkent Üniversitesi Hastanesi, Göğüs Hastalıkları Ana Bilim Dalı, Ankara
[3]Hacettepe Üniversitesi Tıp Fakültesi, Radyoloji Ana Bilim Dalı, Ankara
[4]Hacettepe Üniversitesi Tıp Fakültesi, Göğüs Hastalıkları Ana Bilim Dalı, Ankara

Giriş: Akciğer kanserleri radyolojik değerlendirmede çoğunlukla solid veya subsolid lezyonlar olarak karşımıza çıkmaktadır. Kistik hava boşlukları ile ilişkili akciğer kanserleri (KHBAK) nadir görülmekte olup tanı sıklıkla progresyon geliştikten sonra konulmaktadır. Bu çalışmada, kliniğimizde izlenen kistik lezyon ilişkili akciğer kanserlerinin klinik, radyolojik ve patolojik özelliklerinin değerlendirilmesi amaçlanmıştır.

Materyal-Metod: Retrospektif olarak 19 hastaya ait toplam 20 KHBAK analiz edilmiştir. Demografik veriler, sigara öyküsü, eşlik eden maligniteler, tanıya kadar geçen süre, histopatolojik tanı, uygulanan tedaviler, tümör evresi ve KHBAK'ın morfolojisi kaydedilmiştir. Morfolojik sınıflamada, kistin dış sınırına bitişik nodül varsa Tip 1, kistik boşluğun içine doğru büyüyen nodül varsa Tip 2, kistin duvarı giderek kalınlaşıyorsa Tip 3, yumuşak doku dansitesi içeren multikistik lezyon varsa Tip 4 olarak tanımlanmıştır.

Bulgular: Hastaların 15'i (%79) erkek, 4'ü (%21) kadın olup ve medyan yaş 64 idi. Olguların 15'i sigara içmişti. Sekiz olguda eşlik eden malignite öyküsü vardı. Radyolojik olarak kistik lezyonun ilk saptanmasından tanıya kadar geçen süre medyan 19 (0-109) aydı. Morfolojik olarak değerlendirildiğinde, 5 adet tip 1; 3 adet tip 2; 3 adet tip 3 lezyon varken; 9 adet tip 4 multikistik lezyon izlendi. Üç olguda izlem sırasında lezyonların tamamen solid hale dönüştüğü görüldü. Komorbiditeler sebebiyle 4 hastaya cerrahi rezeksiyon yapılmadı. Histopatolojik olarak lezyonların 14 tanesi adenokarsinom, 3 tanesi skuamoz karsinom, 2 tanesi küçük hücreli dışı karsinom ve 1 tanesi de lenfomaydı.

Sonuç: KHBAK sıklıkla insidental olarak saptanmakta ve uzun süre stabil seyredebildiği için morfolojik değişimleri zamana yayılmakta, bu durum tanıda gecikmeye yol açabilmektedir. Radyolojik morfolojik değişimlerin dikkatli izlenmesi erken tanı açısından kritik öneme sahiptir. Serimizde tanıya kadar geçen medyan süre 19 aydır, en sık multikistik morfoloji izlenmiş olup, lezyonlar çoğunlukla adenokarsinomdur. Literatürde KHBAK'ın prognozu ve optimal yönetimi hakkında henüz yeterli veri bulunmamaktadır. Bu lezyonların davranış biçiminin anlaşılması ve yaklaşımın belirlenebilmesi için kapsamlı çalışmalara ihtiyaç duyulmaktadır.

Anahtar kelimeler: mucoepidermoid karsinom, bronkoskopi, pnömonektomi

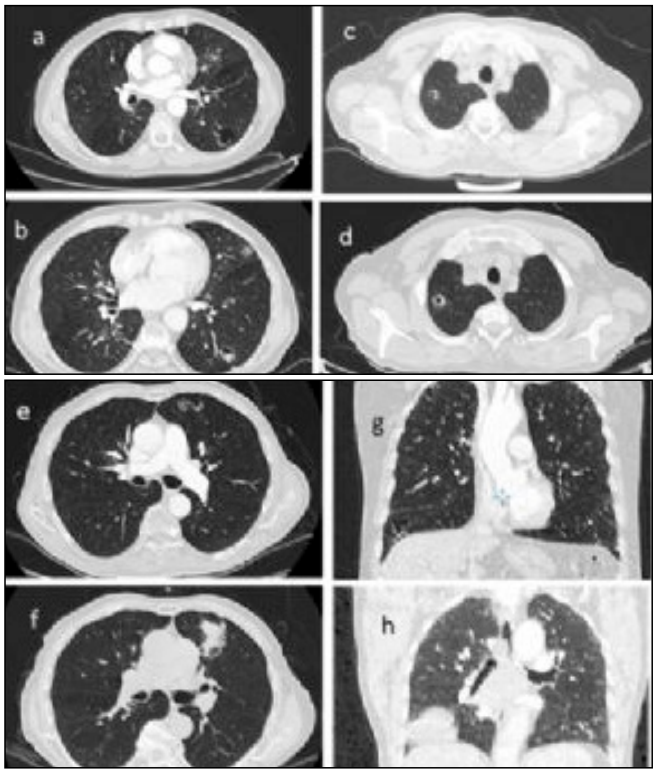

Resim 1. a-b. Olgu 5, Tip 2 lezyon; c-d. Olgu 2, Tip 3 lezyon; e-f. Olgu 1, Tip 4 lezyon; g-h. Olgu 8, Tip 2 lezyon.

Tablo 1.

cc	Yaş	Cins	Sigara (pak-yıl)	Eşlik eden malignite	Radyolojik izlem (ay)	Patolojik tanı	Yerleşim yeri	Morfoloji	Tümör çapı (mm)	SUVmaks	pTNM	Cerrahi
1	78	E	0	Pankeas	53	Adenokarsinom, solid baskın	Sol üst lob	Tip 4	46	2,6	T2bN0M0	Lobektomi
2	72	E	0	Yok	20	Düşük dereceli B hücreli lenfoma	Sağ üst lob	Tip 3	13	1,0	-	Wedge rezeksiyon
3	62	E	40	Larinks	4	Adenokarsinom, asiner baskın	Sağ alt lob	Tip 4	28	3,2	T1cN0M0	Lobektomi
4	58	K	0	Meme	62	Adenokarsinom, asiner baskın	Sol alt lob	Tip 4	35	1,2	T2aN0M0	Lobektomi
5	64	E	50	Akciğer	65	Skuamöz karsinom	Sol alt lob	Tip 2	25	8	T1cN0M0	Lobektomi
6	27	K	0	Yok	0	Minival invaziv karsinom	Orta lob	Tip 4	20	0	T1bN0M0	Lobektomi
7	46	E	15	Yok	20	Adenokarsinom, solid baskın	Sol alt lob	Tip 2	11	1,5	T1bN0M0	Lobektomi
8	72	E	50	Yok	43	Küçük hücreli dışı karsinom	Sağ alt lob	Tip 2	72	18	T4N3M1b	Kranial kitle eksizyonu
9/1	58	K	45	Meme	24	Adenokarsinom	Sağ üst lob	Tip 4	6	5	T2aN0M0	Wedge rezeksiyon
9/2	58	K	45	Meme	109	Adenokarsinom, papiller baskın	Sol alt lob	Tip 3	25	0	T1cN0M0	Lobektomi
10	70	K	40	Meme	4	Adenokarsinom, lepidik baskın	Sol üst lob	Tip 4	15	6,9	T4N0M0	Wedge rezeksiyon
11	58	E	30	Mide	5	Adenokarsinom, asiner baskın	Sağ alt lob	Tip 4	19	4,8	T4N0M0	Lobektomi
12	66	E	80	Yok	1	Küçük hücreli dışı karsinom	Sol üst lob	Tip 4	44	20,3	-	-
13	71	E	50	Yok	1	Adenokarsinom	Orta lob	Tip 1	24	-	-	-
14	60	E	40	Yok	18	Adenokarsinom, asiner baskın	Sol üst lob	Tip 1	29	1,3	T1aN0M0	Lobektomi
15	71	E	46	Yok	2	Skuamöz karsinom	Sağ üst lob	Tip 1	40	24	-	-
16	81	E	30	Yok	4	-	Sol üst lob	Tip 1	16	7	-	-
17	56	E	40	Yok	5	Adenokarsinom, asiner baskın	Sağ alt lob	Tip 1	38	2,4	T2aN0M0	Lobektomi
18	61	E	45	Böbrek	3	Adenokarsinom, asiner baskın	Sağ alt lob	Tip 3	15	0	T1bN0M0	Wedge rezeksiyon
19	74	E	100	Mesane Larinks	26	Skuamöz karsinom	Sağ alt lob	Tip 4	26	6,9	T1cN0M0	Wedge rezeksiyon

P-24

PEMBROLİZUMAB İLE İLİŞKİLİ GEÇ BAŞLANGIÇLI ONİKOMADEZİS: NADİR BİR İMMÜN İLİŞKİLİ ADVERS OLAY OLGUSU

Ender Kalacı, Saadettin Kılıçkap

Liv Hospital Ankara, Tıbbi Onkoloji Bölümü, Ankara

Amaç: İmmün kontrol noktası inhibitörleri tüm organ sistemlerini etkileyebilen immün ilişkili advers olaylara yol açabilmektedir. Bu tedavilere bağlı tırnak toksisiteleri literatürde çok nadir bildirilmiştir. Onikomadezis; tırnak matris aktivitesinin geçici olarak bozulması sonucu, tırnak plağının proksimalden ağrısız bir şekilde ayrılması ile karakterize bir tablodur. Bu olguda, uzun süreli pembrolizumab tedavisi sırasında gelişen onikomadezis tablosunun sunulması amaçlanmıştır.

Vaka: Yetmiş yaşında erkek hastada bilateral akciğer kitleleri saptanması üzerine yapılan transbronşiyal biyopsi ile akciğer adenokarsinomu tanısı konuldu. Tümör proporsiyon skoru (TPS) %10 olan ve hedeflenebilir genetik değişikliği (EGFR, ALK, ROS1) bulunmayan hastaya; paklitaksel, karboplatin ve pembrolizumab kombinasyonu ile toplam 6 kür tedavi uygulandı. Kısmi yanıt elde edilmesi üzerine pembrolizumab idame tedavisine geçildi. Tedavisinin 20. ayında, 29. pembrolizumab uygulamasını takiben hastanın el ve ayak tırnaklarında proksimalden ayrılma ve kırılmalar gelişti (Şekil 1). Öyküsünde travma, yeni ilaç kullanımı veya ek sistemik hastalık saptanmadı. Enfeksiyöz etyolojiler de dışlandıktan sonra tablo, immün ilişkili onikomadezis olarak değerlendirildi. Semptom kontrolü amacıyla 5 gün süreyle oral 16 mg/gün prednizolon ve topikal tedaviler uygulandı. Klinik yakınmaların kısmen gerilemesi üzerine pembrolizumab tedavisine ara verilmeden devam edildi.

Sonuç: Pembrolizumab ile ilişkili onikomadezis, literatürde nadir bildirilen ve tedavinin ileri dönemlerinde de ortaya çıkabilen bir immün ilişkili advers olaydır. Seçilmiş vakalarda topikal tedavilere ek olarak kısa süreli sistemik kortikosteroid uygulaması semptomatik iyileşmeyi kolaylaştırabilir.

Anahtar kelimeler: İmmün kontrol noktası inhibitörü, Tırnak toksisitesi, Onikomadezis



Şekil 1. Pembrolizumab tedavisi sırasında gelişen onikomadezis bulguları

P-25

ERKEN EVRE AKCİĞER ADENOKARSİNOMLARINDA CİNSİYETİN ETKİSİ: ÇOK MERKEZLİ RETROSPEKTİF BİR ÇALIŞMA

Gizem Özçıbık Işık[1], Akif Turna[2], Celal Buğra Sezen[1], Özkan Saydam[1]

[1]Yedikule Göğüs Hastalıkları ve Göğüs Cerrahisi Eğitim ve Araştırma Hastanesi

[2]İstanbul Üniversitesi-Cerrahpaşa Cerrahpaşa Tıp Fakültesi

Giriş-Amaç: Erken evre küçük hücreli dışı akciğer kanserinde cerrahi klinik olarak uygun olan hastalarda altın standart tedavidir. Literatürde KHDAK hastalarında erkek cinsiyet daha kötü sağkalım ile ilişkilendirilmiştir. Bu bağlamda çalışmamızda KHDAK nedeni ile opere edilen erken evre adenokarsinom hastalarında cinsiyetin uzun dönem sağkalım ve klinik farklılıklarını ortaya koymayı hedefledik.

Hastalar ve Yöntemler: Çalışmamız retrospektif ve çok merkezli olarak planlandı. 2002 ve 2024 yılları arasında 2 merkezde erken evre adenokarsinom nedeniyle opere edilen hastalar çalışma dahil edildi. Toplam 1057 hasta mevcut idi. Hastaların %73.1'i (773) erkek, %26.9'u (284) kadın idi. Hastalar cinsiyete göre 2 gruba ayrıldı ve gruplar demografik, klinik, patolojik ve sağkalım verileri açısından değerlendirildi.

Bulgular: Erkek cinsiyet grubunun ortalama yaşı 61.8 ± 8.7 idi, kadın cinsiyet grubunun ortalama yaşı 59.4 ± 9.4 idi ve gruplar arasında istatistiksel anlamlı farklılık yok idi (p=0.058). Tümör çapı ve lobar rezeksiyon oranı erkek cinsiyet grubunda istatistiksel olarak anlamlı derece daha fazla idi (p=0.027, 0.047). T evresi, TNM evresi ve tümörün grade özelliği kadın cinsiyet grubunda istatistiksel olarak anlamlı derecede daha düşük idi (p=0.012, 0.003, 0.004). Plevral invazyon ve vasküler invaz-

yon erkek cinsiyet grubunda istatistiksel olarak anlamlı derecede daha fazla idi (p<0.001, <0.001) (Tablo 1). Kadın cinsiyet grubu istatistiksel olarak anlamlı derecede daha iyi sağkalım verisine sahip idi (p<0.001, Tablo 2 ve Şekil 1). Cox regresyon analizinde lobar rezeksiyon uygulanması, plevral invazyon, perinöral invazyon ve vasküler invazyon varlığı bağımsız kötü prognostik faktörler olarak tespit edildi (p=0.031, 0.018, 0.022, 0.006 Tablo 3).

Tartışma: Erken evre akciğer adenokarsinomlarında kadın cinsiyet daha iyi sağkalım ile ilişkili olarak tespit edildi, ancak lobar rezeksiyon, plevral invazyon, perinöral invazyon ve vasküler invazyonun bağımsız kötü prognostik faktör oldukları göz ardı edilmemelidir. Kötü prognostik faktörlere sahip hastalarda daha yakın takip, adjuvan tedavi seçenekleri kadın cinsiyette de akla gelmelidir.

Anahtar kelimeler: Erken evre akciğer adenokarsinomu, Sağkalım, Cinsiyet seçilimi

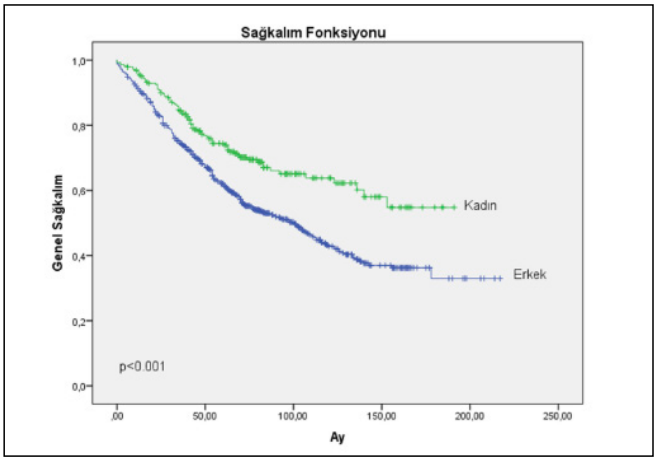

Şekil 1. Sağkalım grafiği

Tablo 1: Grupların demografik, klinik ve patolojik özelliklerini içeren tablo.

	Erkek Cinsiyet (n=773)	Kadın Cinsiyet (n=284)	p Değeri
Yaş	61.8 ± 8.7	59.4 ± 9.4	0.058
Tümör Çapı (mm)	18.2 ± 18.4	17.5 ± 14.3	0.027
Rezeksiyon -Lobar Rezeksiyon -Sublobar Rezeksiyon	 720 53	 254 30	0.047
N0 N1	103 670	27 257	0.094
T Evresi T1a T1b T1c T2a T2b T3	 55 164 151 201 93 109	 31 75 53 75 28 21	0.012
TNM Evresi 1A1 1A2 1A3 1B 2A 2B	 52 146 119 164 75 217	 29 67 46 71 23 48	0.003
Grade 0 1 2 3 4	 308 126 139 134 66	 131 55 57 28 13	0.004
PL0 PL1 PL2 PL3	526 162 36 49	203 72 4 5	<0.001
Perinöral İnvazyon	154	50	0.398
Lenfatik İnvazyon	339	106	0.057
Vasküler İnvazyon	287	72	<0.001

Tablo 2. Sağkalım verilerini içeren tablo

	10- Yıllık Sağkalım Oranı (%)	*Ortalama Sağkalım (Ay)*	*%95 Güven Aralığı*	*p Değeri*
Erkek Cinsiyet	%52.5	113.9 ± 3.8	106.6-121.3	<0.001
Kadın Cinsiyet	%70.1	133.4 ± 5.2	123.3-143.5	

Tablo 3. Cox regresyon analizinde faktörlerin sağkalım üzerindeki etkisini gösteren tablo.

	p Değeri	*HR; %95 CI*
Lobar Rezeksiyon	0.031	0.66 (0.45-0.96)
Plevral İnvazyon	0.018	0.61 (0.40-0.92)
Perinöral İnvazyon	0.022	0.76 (0.59-0.96)
Vasküler İnvazyon	0.006	0.74 (0.60-0.92)

P-26

PEMBROLİZUMAB MARUZİYETİ SONRASI GELİŞEN MİYELODİSPLASTİK SENDROM: NADİR BİR HEMATOLOJİK GEÇ TOKSİSİTE OLGUSU

Ender Kalacı, Saadettin Kılıçkap

Liv Hospital Ankara, Tıbbi Onkoloji Bölümü, Ankara

Amaç: İmmün kontrol noktası inhibitörleri (İKNİ) ile tedavi edilen hastalarda hematolojik immün ilişkili advers olaylar nadir görülmekle birlikte, klinik açıdan yüksek morbidite ve mortalite riski taşımaktadır. Bu vakada, uzun süreli pembrolizumab maruziyeti sonrası gelişen bir miyelodisplastik sendrom (MDS) olgusunu; ayırıcı tanı süreci ve klinik seyri vurgulayarak paylaşmayı amaçladık.

Vaka: Metastatik akciğer kanseri tanısıyla 2018 yılından itibaren izlenen erkek hastaya Aralık 2021'de karboplatin–pemetreksed–pembrolizumab kombinasyon tedavisi uygulanmıştır. Tam yanıt elde edilmesini takiben tedavi sonlandırılmış ve hasta tedavisiz izleme alınmıştır. Ocak 2025'te gelişen enfeksiyon tablosu sırasında derin anemi ve trombositopeni ortaya çıkmış, belirgin transfüzyon gereksinimi nedeniyle çoklu eritrosit süspansiyonu replasmanı yapılmıştır. Persistan sitopeniler nedeniyle kemik iliği biyopsisi yapılmış; biyopside refrakter anemi ile seyreden miyelodisplastik sendrom (MDS-RA) ve miyelofibrozis lehine bulgular saptanmıştır. Ayırıcı tanıda enfeksiyona bağlı geçici kemik iliği supresyonu, hemoliz, beslenme eksiklikleri, otoimmün sitopeniler ve diğer sekonder nedenler açısından yapılan klinik ve laboratuvar değerlendirmelerde açıklayıcı ek bir etiyoloji lehine bulgu saptanmaması üzerine, mevcut veriler ışığında olgu ön planda pembrolizumab ile ilişkili MDS olarak değerlendirilmiştir. Hastaya eritrosit destek tedavisine ek olarak darbepoetin başlanmış, trombositopeni için günlük eltrombopag tedavisi düzenlenmiştir. Uygulanan tedavilere rağmen retikülosit yanıtı elde edilememiş; bisitopeni düzelmemiş ve replasman gereksinimi sürmüştür. Hasta izlemde sepsis nedeniyle kaybedilmiştir.

Sonuç: Bu olguda, olası diğer nedenler dışlandıktan sonra, klinik tablo ön planda immün kontrol noktası inhibitörü ile ilişkili miyelodisplastik sendrom olarak değerlendirilmiştir. Bu nadir tablo, immün tedavi alan hastalarda açıklanamayan ve kalıcı sitopeniler geliştiğinde kapsamlı değerlendirme ve yakın klinik izlem gerekliliğini vurgulamaktadır.

Anahtar kelimeler: İmmün ilişkili advers olay, Hematolojik toksisite, Miyelodisplastik sendrom (MDS)

P-27

PARANEOPLASTİK SEREBELLAR DEJENERASYON İLE PREZENTE OLAN TORAKSA SINIRLI KÜÇÜK HÜCRELİ AKCİĞER KANSERİ: OLGU SUNUMU

Ender Kalacı, Saadettin Kılıçkap

Liv Hospital Ankara, Tıbbi Onkoloji Bölümü, Ankara

Giriş: Paraneoplastik nörolojik sendromlar, kanser tanısından önce semptomlara yol açabilen ve ciddi morbiditeye neden olabilen klinik tablolardır. Atipik nörolojik semptomlarla başvuran hastalarda paraneoplastik etiyolojinin erken dönemde değerlendirilmesi, uygun tedavinin gecikmeden başlanmasına olanak tanıyarak fonksiyonel kaybın sınırlanmasına ve hastanın klinik sonuçlarının iyileştirilmesine katkı sağlayabilir.

Vaka: Hipertansiyon, diyabet ve depresyon öyküsü olan 62 yaş kadın hasta, yaklaşık 20 gündür devam eden bulantı-kusma, dengesizlik ve yürüme güçlüğü ile başvurdu. Nörolojik muayenede disdiadokokinezi, diz-topuk testinde bozulma, tandem yürüyüşte belirgin beceriksizlik ve Romberg pozitifliği saptandı. Kontrastlı kranial manyetik rezonans görüntülemede beyinde yer kaplayan lezyon veya başka patolojik bulgu saptanmadı. Beyin omurilik sıvısında anti-Hu pozitifliği saptandı. Yapılan pozitron emisyon tomografisi/bilgisayarlı tomografide (PET/BT) sol hilusta yaklaşık 3,5 cm boyutlu, SUVmax 18,9 olan hipermetabolik santral kitle saptandı. Endobronşiyal ultrasonografi ile alınan biyopsi küçük hücreli akciğer kanseri ile uyumlu saptandı. Klinik tablo toraksa sınırlı küçük hücreli akciğer kanseri ve anti-Hu ilişkili paraneoplastik nörolojik sendrom olarak değerlendirildi. İntravenöz immünoglobulin (0,4 g/kg/gün, 5 gün) ve metilprednizolon (1 mg/kg başlanıp kademeli azaltılarak kesilme) uygulandı. Ardından radyoterapi ile eş zamanlı sisplatin-etoposid kemoterapisi başlandı. İzlemde, kemoradyoterapi başlandıktan yaklaşık 3 hafta sonra nörolojik belirti ve bulguların neredeyse tamamen normale döndüğü görüldü.

Sonuç: Bu olgu, anti-Hu pozitifliği ile seyreden paraneoplastik serebellar dejenerasyonun küçük hücreli akciğer kanserinde tanıya eşlik eden, hatta bazı hastalarda ilk belirti olarak ortaya çıkabilen bir klinik tablo olabileceğini vurgulamaktadır. Nörolojik semptomların immünmodülatör tedavi ve eş zamanlı küratif sürecinde hızlıca gerilemesi ise, erken tanı ve zamanında başlanan tedavinin fonksiyonel gidiş üzerinde olumlu etkileri olabileceğini hatırlatmaktadır.

Anahtar kelimeler: Paraneoplastik serebellar dejenerasyon, Anti-Hu antikoru

P-29

TRAVMADA İNSİDENTAL SAPTANAN SEMİSOLİD LEZYON: BİR YIL SONRA MASİF HEMOPTİZİ İLE GELEN TÜBERKÜLOZ

Yunus Emre Erdiril, Hıdır Esme

Sağlık Bilimleri Üniversitesi, Konya Şehir Hastanesi, Göğüs Cerrahi Anabilim Dalı, Konya

Giriş-Amaç: Künt göğüs travmaları acil pratiğimizin değişmez parçasıdır. Travma sonrası çekilen tomografilerde toraksta konsolidasyon gördüğümüzde, klinik de uyuyorsa tanımız genelde bellidir: Pulmoner kontüzyon. Klasik bilgi; kontüzyonların 24-48 saatte pik yapıp, 1-2 haftada silinmesidir. Ancak bazen bu travmatik görüntüler, tüberküloz veya malignite gibi ciddi durumları maskeleyebilir. Tüberküloz, travma hastalarında da karşımıza çıkıp yanıltabiliyor. Genç hastalarda "nasıl olsa travmaya bağlıdır" denilerek bu lezyonlar, hastalığın ilerlemesine yol açabiliyor. Olgumuzda, travma sonrası "masum" sanılan semisolid bir lezyonun, bir yıl boyunca hastanın kontrollerine gelmemesi üzerine nasıl dramatik bir tabloya dönüştüğünü irdeleyeceğiz.

Olgu: 23 yaşında, inşaat işçisi erkek hasta, Eylül 2024'te geçirdiği trafik kazası nedeniyle acile getirildi. Genel durumu iyi, sol hemitoraksta hassasiyeti vardı. Acilde çekilen toraks BT'de sol üst lobda bir opasite görüldü. İlk planda "akciğer kontüzyonu" denilerek Göğüs Cerrahisi'ne danışıldı. Ancak görüntüleri detaylı incelediğimizde bir uyumsuzluk fark ettik: Lezyon tipik bir kontüzyon gibi dağınık sınırlı değildi; plevraya tabanlı, semisolid karakter yapısındaydı. "Bu travmaya bağlı olmayabilir" diyerek hastayı taburcu ettik. Poliklinik kontrolüne çağırdık. Hasta ne yazık ki "kendini iyi hissettiği" için kontrollere gelmedi. Aradan bir yıl geçtikten sonra, bir gece aniden başlayan yaklaşık 300 cc'lik ciddi hemoptiziyle tekrar acile başvurdu. Sorguladığımızda; son bir yıldır halsizliği olduğunu ama bunu işine bağladığını, son bir aydır ise gece terlemelerinin başladığını anlattı. Acil şartlarda çekilen BT anjiografide ise bir yıl önceki semisolid lezyonun yerinde artık 4-5 cm çapında, kalın duvarlı bir kavite vardı. Etrafında tüberküloz için tipik olan "tomurcuklanmış ağaç" (tree-in-bud) manzarası yaygındı. Aktif kanama odağı saptanmadı. Bronkoskopide sol üst lobdan hemorajik sekresyon geldiği görüldü. Lavajda ARB pozitif gelince tanı kesinleşti: "Aktif Kaviter Akciğer Tüberkülozu". Hasta tüberküloz tedavisine alındı.

Tartışma-Sonuç: Travma hastalarında akciğerdeki lezyonları ayırt etmek kolay değildir. Ama vakamızda lezyonun şekli ve yeri, geriye döndüğümüzde "ben kontüzyon değilim" diyormuş. Fleischner Society rehberleri insidental nodüllerde "şüphen varsa takip" diyor. Hasta ağır işte çalıştığından tüberkülozun yaptığı halsizliği "iş yorgunluğu" sanmış. Bu yüzden doktora gitmemiş ve hastalık mortalitesi %50'leri bulan ciddi hemoptiziye ilerlemiş. Ayrıca literatürde travmanın, latent tüberkülozu reaktive edebileceği bildirilmektedir. Acile travmayla gelen hastanın akciğerinde-

ki lezyon travmadan kaynaklanmayabilir. Kontüzyona benzeyen ama atipik duran lezyonlarda tüberküloz gibi sinsi hastalıklar akla gelmeli çünkü erken tanının kaçırılması, hayatı tehdit eden kanamalara ve parankim hasarına yol açabilir.

Anahtar kelimeler: Akciğer kontüzyonu, Hemoptizi, Pulmoner tüberküloz

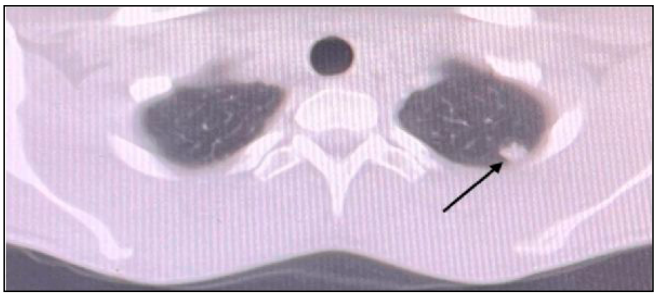

Resim 1. Hastanın travma sonrası ilk başvurusunda çekilen kontrastsız Toraks BT kesiti. Sol akciğer üst lob posterior segmentte yerleşimli, plevra tabanlı ve semisolid (buzlu cam) karakterde izlenen nodüler lezyon (Siyah ok ile gösterilmiştir).

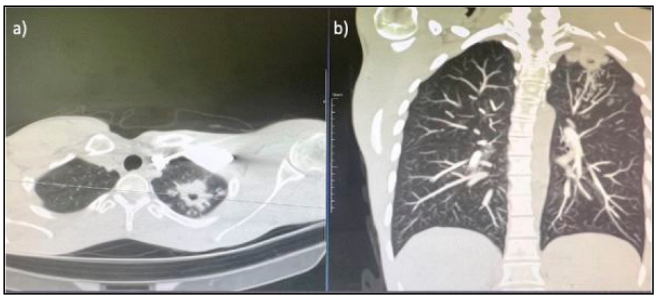

Resim 2. Hastanın bir yıl sonraki başvurusunda çekilen Toraks BT görüntüleri. (a) Aksiyel kesit: Sol üst lobda, bir yıl önceki nodüler alanın yerinde gelişmiş olan, yaklaşık 4-5 cm çapında, kalın duvarlı (cidarlı) kaviter lezyon. (b) Koronal kesit: Kaviteye eşlik eden ve hastalığın endobronşiyal yolla parankime yayıldığını gösteren tipik "tomurcuklanmış ağaç" (tree-in-bud) manzarası

P-30

ENDOBRONŞİYAL MUKOEPİDERMOİD KARSİNOM: VATS VE AÇIK CERRAHİ İLE UYGULANAN İKİ FARKLI REZEKSİYON YAKLAŞIMI

Ulaş Kumbasar, Atılay Koltuk, Yiğit Yılmaz, Serkan Uysal, Erkan Dikmen

Hacettepe Üniversitesi Tıp Fakültesi, Göğüs Cerrahisi Ana Bilim Dalı, Ankara

Giriş: Mukoepidermoid karsinom (MEK), sıklıkla santral yerleşim gösteren nadir bir akciğer kanseri türüdür (1, 2). Düşük dereceli MEK' te cerrahi rezeksiyon temel tedavi olup; yüksek dereceli MEK ise agresif seyirli bir malignitedir ve multidisipliner tedavi yaklaşımı gerektirir (3). Bu sunum kliniğimizde MEK nedeniyle iki farklı yöntemle cerrahi rezeksiyon uygulanan iki çocuk hastanın klinik bulgularını, radyolojik özelliklerini ve tedavi yaklaşımlarını rapor etmeyi amaçlamaktadır.

Olgu 1: 14 yaşında erkek hasta göğüs ağrısı nedeniyle acil servise başvuruyor. Toraks bilgisayarlı tomografisinde (BT) sol ana bronşun bifurkasyonuna yerleşmiş ve alt lob bronşlarına uzanan, 23x20x20 mm lezyon saptanıyor. Bronkoskopide sol sekonder karina hizasında, her iki lober bronkusa uzanım gösteren lezyon saptanıyor (Resim 1A-B). Biyopsi ile MEK tanısı konuluyor. Radyolojik ve bronkoskopik olarak her iki lober bronkusa da uzanımı görülen hastanın sleeve rezeksiyona uygun olmadığına karar verildi ve video yardımlı torakoskopik cerrahi (VATS) ile sol pnömonektomi ve sistematik lenf nodu (LN) diseksiyonu uygulandı (Resim 1C). Patoloji sonucu düşük dereceli MEK, cerrahi sınırlar negatif, tüm lenf nodları negatif olarak raporlandı.

Olgu 2: 11 yaşında kız hasta, hemoptizi şikayetiyle acil servise başvuruyor. Bronkoskopide sol ana bronştan başlayıp sekonder karinaya doğru uzanım gösteren polipoid lezyon saptanıyor. Biyopsi sonucu düşük dereceli MEK olarak raporlanıyor. Toraks BT'de sol ana bronşu total obstrükte eden ve distal kesiminde sekonder karinayı aşarak lober bronkuslara uzanımı olan yumuşak doku lezyonunu saptanıyor. Hava hapsi nedeniyle akciğerin aşırı distansiyon göstermesi nedeniyle VATS düşünülmedi ve sol torakotomi uygulandı. Sol ana bronş en proksimalden açılarak intraoperatif frozen çalışıldı. Bronş cerrahi sınırının negatif olarak raporlanması üzerine bronş güdüğü primer olarak kapatıldı ve mediastinal yağ dokusu ile desteklendi (Resim 2). Patoloji sonucu düşük dereceli MEK, cerrahi sınırlar negatif, tüm LN'leri negatif olarak raporlandı.

Sonuç: Düşük dereceli MEK çocuklarda daha yaygındır (3). Bu hasta grubunda ideal tedavi cerrahi komplet rezeksiyondur. R0 rezeksiyon sonrası prognoz oldukça iyidir ve genellikle adjuvan tedaviye gerek duyulmaz (4).

Anahtar kelimeler: mukoepidermoid karsinom, pnömonektomi, sleeve rezeksiyon

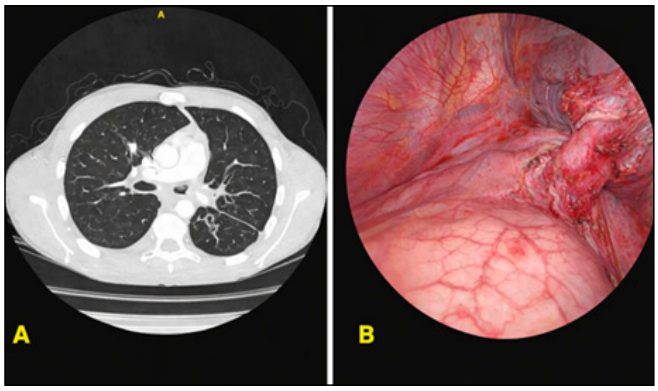

Resim 1. Olgu 1'e ait toraks BT kesiti (A) ve intraoperatif görünüm (B).

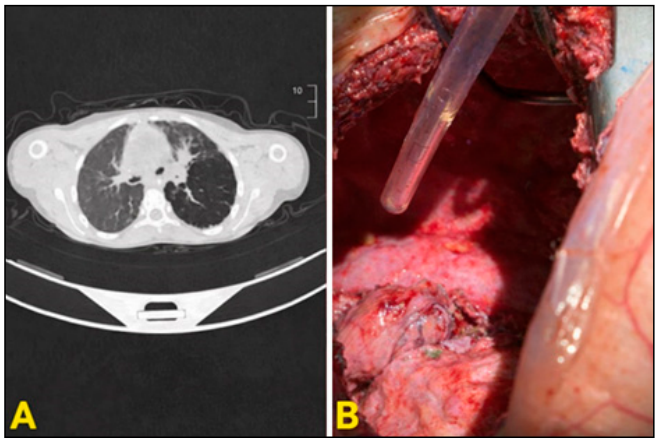

Resim 2. Olgu 2'ye ait toraks BT kesiti (A) ve rezeksiyon sonrası bronş güdüğünün görünümü (B).

P-33

ÇİFT PRİMERLİ AKCİĞER KANSERİNDE MULTİDİSİPLİNER GÜNCEL YAKLAŞIM İLE 13 YILLIK SAĞKALIM: NADİR BİR OLGU

Derya Bölükbaş[1], İlayda Yalman[1], Meltem Dağdelen[1], Ceren Barlas[2], Akif Turna[3], Hande Turna[4], Fazilet Öner Dinçbaş[1]

[1]İstanbul Üniversitesi-Cerrahpaşa, Cerrahpaşa Tıp Fakültesi Radyasyon Onkolojisi Ana Bilim Dalı
[2]Anadolu Sağlık Merkezi
[3]İstanbul Üniversitesi-Cerrahpaşa, Cerrahpaşa Tıp Fakültesi Göğüs Cerrahisi Ana Bilim Dalı
[4]İstanbul Üniversitesi-Cerrahpaşa, Cerrahpaşa Tıp Fakültesi Tıbbi Onkoloji Ana Bilim Dalı

Giriş: Akciğer kanseri, tüm kanserler arasında %11,4 görülme sıklığı ile ikinci sırada yer almaktadır. Senkron primer akciğer kanserleri ise daha nadir görülmekte olup insidansı %0,8–8,4 arasında bildirilmektedir ve görülme sıklığı son yıllarda artış göstermektedir. Literatürde lokal ileri evre senkron pulmoner tümörlerde 5 yıllık sağkalım oranı %0–6 gibi oldukça düşük seviyelerde rapor edilmiştir.

Bu vaka sunumunda; multidisipliner yaklaşımla eş zamanlı ve ardışık olarak uygulanan cerrahi, kemoterapi, radyoterapi ve tirozin kinaz inhibitörü tedavilerinin senkron primer akciğer kanseri olan bir olguda elde edilen 13 yıllık uzun dönem sağkalımı sunarak, bireyselleştirilmiş tedavi stratejilerinin prognostik katkısını vurgulamayı amaçladık.

Olgu: 62 yaşında 45 paket/yıl sigara öyküsü bulunan hastaya 02.2012 tarihinde rutin kontrol için çekilen Toraks BT'de sağ akciğer apeksi yerleşimli primer kitle lezyonu, sol akciğer yerleşimli nodül ve metastaz şüpheli mediastinal lenf nodları saptanmıştır. Yapılan mediastinoskopide, 4R no'lu lenf nodu istasyonunda asiner paternde adenokarsinom metastazı ve 3A no'lu lenf nodu istasyonunda nöroendokrin differensiyasyon gösteren adenokarsinom metastazı saptanmıştır. Hastaya tümör konseyinde 4 kür indüksiyon kemoterapisi kararı alınmıştır. İndüksiyon kemoterapisi sonrası sol akciğer yerleşimli nodüle segmentektomi yapılmış patoloji asiner paternde adenokarsinom olarak raporlanmıştır. Sağ akciğer yerleşimli kitle ve mediastene ise küratif radyoterapi uygulanmıştır. 09.2014 tarihinde 3 adet beyin metastazı saptanan hastanın metastazlarına sterotaktik radyoterapi uygulanmıştır. Moleküler analizde EGFR mutant olarak saptanan hastaya erlotinib başlanmıştır. 07.2017'de yeni gelişen operasyon loju komşuluğunda nüks ile uyumlu nodül ve beyin metastazlarına stereotaktik radyoterapi uygulanmıştır. Yaklaşık 3 yıl kadar stabil hastalıkla takip edilen hastanın 07.2020'de sol akciğer üst lobdaki kitlesi nüks etmiş ve bu lezyona sterotaktik radyoterapi uygulanmıştır. 2022 yılında ise bu alan komşuluğunda nüks kitle gelişen hastanın sistemik tedavisi osimertinibe değiştirilmiştir. Üç yıl osimertinib ile kontrolde olan hasta sistemik progresyon gelişmesi nedeni ex olmuştur.

Sonuç: Senkron primer akciğer kanserinde multidisipliner ve bireyselleştirilmiş tedavi yaklaşımlarının uzun dönem hastalık kontrolüne katkı sağlayabileceğini göstermektedir.

Anahtar kelimeler: Senkron Akciğer Kanseri, Stereotaktik Radyoterapi, Tirozin Kinaz İnhibitörü



Şekil 1. Tanı anında Toraks BT

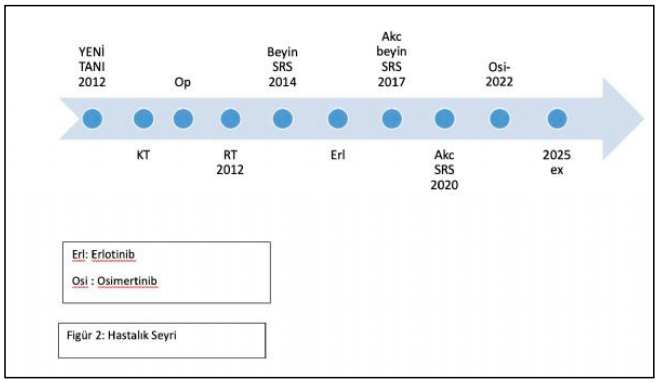

Şekil 2

P-34

NİVOLUMAB İLİŞKİLİ İNFLAMATUAR POLİARTRİT: LOKAL İLERİ EVRE KHDAK OLGUSU

Erkan Kayar, Hamza Uğur Bozbey

İstanbul Üniversitesi Onkoloji Enstitüsü

Giriş: İmmün kontrol noktası inhibitörleri, küçük hücreli dışı akciğer kanserinde (KHDAK) özellikle platin bazlı kemoterapi sonrası progresyon gelişen hastalarda sağkalım avantajı sağlamaktadır. Programlanmış ölüm reseptörü-1 (PD-1) inhibitörleri immün yanıtı güçlendirirken, immün ilişkili advers olaylara (irAE) yol açabilmektedir. Dermatolojik, endokrin ve gastrointestinal toksisiteler daha sık görülmekle birlikte romatolojik yan etkiler daha nadirdir. İnflamatuar artrit, klinik pratiği zorlayabilen ancak erken tanı ve uygun yönetim ile kontrol altına alınabilen bir irAE'dir. Bu bildiride nivolumab tedavisi sırasında inflamatuar poliartrit gelişen bir olgu sunulmaktadır.

Olgu: Altmış sekiz yaşında erkek hasta, Nisan 2023'te dört aydır süren öksürük şikayeti ile başvurdu. Toraks görüntülemesinde sağ üst lobda 2 cm, orta lobda 2.5 cm kitlesel lezyonlar, sağ akciğer parankiminde çoklu nodüller ve bilateral hiler-mediastinal lenf nodları saptandı. EBUS eşliğinde yapılan biyopsi ile Evre IIIC (T4N3M0) KHDAK tanısı konuldu. Birinci basamak paklitaksel ve karboplatin tedavisi uygulandı. Tedavi sonrası progresyon gelişmesi üzerine yapılan moleküler analizlerde ALK, ROS1, EGFR ve BRAF mutasyonları negatif bulundu; PD-L1 ekspresyonu %40 olarak raporlandı. Bunun üzerine ikinci basamakta nivolumab tedavisi başlandı.

İmmünoterapi sürecinde hastada el, el bileği, diz ve ayak bileği eklemlerinde ağrı, şişlik, kızarıklık ve ısı artışı gelişti. Fizik muayenede çoklu eklem tutulumu mevcuttu. Laboratuvar incelemesinde eritrosit sedimentasyon hızı ve C-reaktif protein yüksekliği, romatoid faktör ve anti-CCP pozitifliği saptandı. Görüntülemede artrit ile uyumlu bulgular izlendi. Klinik ve laboratuvar değerlendirme sonucunda nivolumab ilişkili inflamatuar poliartrit tanısı konuldu. Prednizolon tedavisi başlandı. Kortikosteroid sonrası klinik semptomlarda belirgin düzelme ve akut faz reaktanlarında gerileme gözlendi. Onkolojik yanıt göz önünde bulundurularak nivolumab tedavisine kesinti olmadan devam edildi.

Tartışma: PD-1 inhibitörleri ile ilişkili inflamatuar artrit görülme sıklığı düşük olmakla birlikte klinik spektrum geniştir. Oligoartrit, poliartrit veya romatoid artrit benzeri seropozitif tablolar şeklinde ortaya çıkabilir. Mekanizmanın, periferik immün toleransın bozulması ve oto-reaktif T hücre aktivasyonu ile ilişkili olduğu düşünülmektedir. Bazı olgularda otoantikor pozitifliği eşlik edebilmekte, bu durum immünoterapinin subklinik otoimmüniteyi ortaya çıkardığını düşündürmektedir. Yönetimde semptom şiddetine göre nonsteroid antiinflamatuar ilaçlar, düşük-orta doz

kortikosteroidler ve dirençli vakalarda hastalık modifiye edici ajanlar önerilmektedir. Çoğu hastada uygun tedavi ile immünoterapinin tamamen kesilmesine gerek kalmadan toksisite kontrol altına alınabilmektedir. Multidisipliner yaklaşım bu süreçte belirleyicidir.

Sonuç: İmmün kontrol noktası inhibitörleri ile tedavi edilen hastalarda yeni gelişen eklem şikayetleri immün ilişkili artrit açısından dikkatle değerlendirilmelidir. Erken tanı ve uygun immünsüpresif tedavi ile hem semptom kontrolü sağlanabilir hem de onkolojik tedavi sürekliliği korunabilir. Bu olgu, romatolojik irAE farkındalığının artırılmasının klinik pratiğe katkı sağlayacağını göstermektedir.

Anahtar kelimeler: Nivolumab, immün ilişkili advers olay, inflamatuar artrit

P-35

KÜÇÜK HÜCRELİ AKCİĞER KANSERİNDE SIRADIŞI DURUMLAR: ALK FÜZYONU GÖRÜLEN GENÇ HASTADA LORLATİNİB İLE TEDAVİ BAŞARISI

Erdem Sünger[1], **Ömer Fatih Ölmez**[2]

[1]*İstanbul Medipol Üniversitesi Tıp Fakültesi, Tıbbi Onkoloji Bilim Dalı, İstanbul*
[2]*Acıbadem Mehmet Ali Aydınlar Üniversitesi, Acıbadem Maslak Hastanesi, Yıldız Onkoloji Kliniği, İstanbul*

Giriş: Küçük hücreli akciğer kanseri (KHAK), hızlı progresyon, erken metastaz ve kötü sağkalım ile karakterize agresif bir nöroendokrin tümördür. ALK füzyonları, küçük hücreli dışı akciğer kanserinde iyi tanımlanmış sürücü mutasyonlar olmasına rağmen, KHAK'ta son derece nadirdir ve bugüne kadar yalnızca birkaç olgu sunumu yayımlanmıştır.

Olgu: Yaygın evre KHAK tanısı alan, 30 yaşında, sigara içmeyen bir kadın hastayı sunuyoruz. Hasta başlangıçta karboplatin, etoposid ve durvalumab ile kemoimmünoterapi aldı ve parsiyel anatomik ve metabolik yanıt elde etti (Şekil-1). Ardından yapılan moleküler profillemede yeni nesil dizileme (NGS) ile EML4-ALK füzyonu saptandı ve FISH yöntemi ile doğrulandı. Kısa süre sonra hastada hızlı sistemik ve santral sinir sistemi (SSS) progresyonu gelişti. Belirgin intrakraniyal hastalık yükü nedeniyle beyin metastazlarına CyberKnife uygulanmasının ardından lorlatinib (günde 100 mg) tedavisi başlandı. Dikkat çekici şekilde lorlatinib, hızlı klinik iyileşme, parsiyel sistemik yanıt ve tam intrakraniyal yanıt sağladı (Şekil-2). Sadece derece 1 bulantı ve anemi bildirildi.

Literatür Taraması ve Tartışma: Literatür incelemesi, daha önce bildirilen ALK pozitif KHAK olgularında krizotinib, alektinib, brigatinib veya ensartinib ile yanıt elde edildiğini; ancak lorlatinib kullanılan bir olgu bulunmadığını göstermektedir. Bu nedenle sunduğumuz olgu, saf KHAK'ta ALK füzyonu varlığında lorlatinib ile kalıcı sistemik ve intrakraniyal yanıt sağlanan ilk bildirilen vakadır. Bu sonuç, ilacın güçlü SSS penetrasyonu ve direnç mutasyonlarına karşı geniş etkinliği ile uyumlu olup, benzer durumlarda rasyonel bir tedavi seçeneği sunmaktadır.

Sonuç: Bu olgu, özellikle genç ve sigara içmeyen hastalarda görülen atipik KHAK tablolarında moleküler testlerin önemini vurgulamaktadır. Ayrıca, ALK yeniden düzenlenmesi saptanan KHAK hastalarında, özellikle SSS tutulumu olan olgularda lorlatinibin oldukça etkili bir tedavi stratejisi olabileceğini düşündürmektedir.

Anahtar kelimeler: EML4-ALK füzyonu, Küçük hücreli akciğer kanseri (KHAK), Lorlatinib

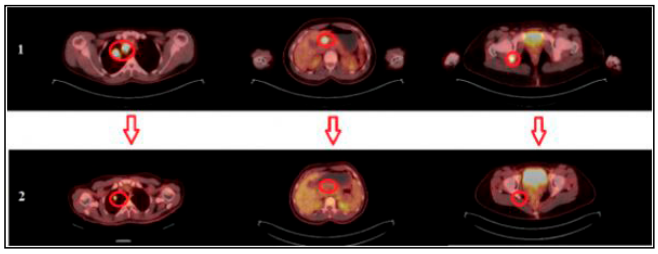

Şekil 1. (1) Tanı anı PET-BT'de hiler, mediastinel, pankreas başı ve sağ iskiumda FDG tutulumu (2) 4 kür kemoimmunoterapi sonrası kontrol PET-BT'de anatomik ve metabolik yanıt

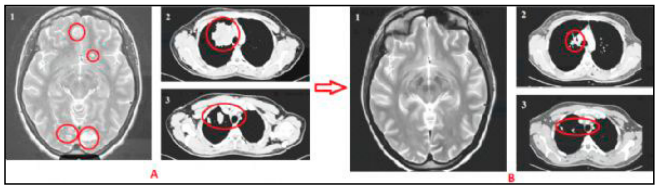

Şekil 2. (A) Durvalumab idamesi altında progresif hastalık lehine görüntüleme bulguları (A1) Kranial MR'da metastatik lezyonlar, (A2) Sağ akciğer üst lob progrese kitle lezyonu, (A3) Sağ hiler progrese lezyon ve yeni metastatik nodül ile mediastinel progrese LAP'lar (B) Lorlatinib tedavisi altında kontrol görüntüleme bulguları (B1) Kranial MR'da tam yanıt, (B2) Sağ akciğer üst lob belirgin regrese kitle lezyonu, (B3) Sağ hiler kitle, metastatik nodül ve mediastinel LAP'larda anlamlı regresyon bulguları

A

Acar, Muhammed Said 36
Adnanoğlu, Beyazıt 52
Akal, Rıfat Murat 24
Akçam, Tevfik İlker 33
Akdemir, Osman Cemil 48
Akkaş, Ebru Atasever 35, 38
Akpınar, Meltem 45
Aktaş, Burak Yasin 40, 48
Aktürk, İslam 14, 15
Akyel, Resit 51
Akyel, Reşit 32
Akyürek, Nalan 28
Akyürek, Serap 31, 35, 36, 46
Ancın, Burcu 16, 50
Aral, İpek Pınar 36
Arrossi, Andrea 46, 47
Arslan, Yakup 31, 36
Aslan, Fevziye Deniz 26
Aslan, Melek Tuğçe Yılmaz 40
Atagün, Yasemin 38
Atasever, Furkan 52
Ataş, Mervenur Bay 40
Ateş, Duygu 27, 29
Atmaca, Fatma Seven 26
Aydoğmuş, Ümit 13
Aygün, Sümeyye Kolçuk 51
Azak, Can 34, 38

B

Babalıoğlu, İbrahim 49
Babaoğlu, Elif 26
Bahadır, Ayşe 51
Balcı, Buse Mine Konuk 55
Ballı, Sevinç 41
Baran, Ahmet 41
Barlas, Ceren 61
Başçik, Oğuzhan 31
Bayatfard, Pantea 36
Baydar, Ece 50, 55
Baykan, Azra 45
Bekşan, Sanaz 35
Beyoğlu, Muhammet Ali 24, 44
Birgi, Sumerya Duru 35
Birgi, Sümerya Duru 36
Bozbey, Hamza Uğur 61
Bölükbaş, Derya 61
Bulutay, Pınar 17, 19, 26
Büyüktarakçı, Hüseyin Mert 33

C

Caja, Sergi Call 16
Cangır, Ayten Kayı 13, 14, 16, 20, 21, 22, 24, 36, 42, 46, 47
Cebeli, Öykü 38
Cengiz, Mustafa 40
Cesur, Ekin Ezgi 19
Cesur, Ezgi 17, 20, 26
Ceyhan, Süleyman 48

Ç

Çabuk, Devrim 50, 55
Çakmak, Hüseyin 24, 44
Çelik, Ali 17
Çermik, Ali Hakan 27
Çetingöz, Emrullah Rıza 33
Çetin, İsmail Bahadır 44
Çıtakkul, İlkay 55
Çimci, Murat 39
Çitakkul, İlkay 50
Çoruh, Ayşegül Gürsoy 21, 22, 36, 46

D

Dağdelen, Meltem 61
Dal, Saltuk Burhan 33
Demiral, Ayşe 33
Demir, Elif 51
Demirer, Serhat 54
Demir, Harun 49, 53
Demirkazık, Figen 45
Dikmen, Erkan 16, 48, 50, 56, 60
Dikmen, Z. Günnur 48
Dilege, Şükrü 17, 19, 20, 26
Dinçbaş, Fazilet Öner 39, 61
Doğan, Rıza 16, 50
Duman, Salıh 19
Durhan, Gamze 45, 56
Dursun, Şebnem 13, 14, 15, 16, 42, 47
Duymaz, Mehmet Çağrı 33

E

Ekinci, Ezgi 48
Ekinci, Özgür 28
Elmas, Özlem 30
Enön, Serkan 14, 24
Erdem, Neslihan Ceren Kaplan 33
Erdem, Onur 33
Erdiril, Yunus Emre 18, 59
Erman, Mustafa 40
Ertürk, Sema 27
Erus, Suat 17, 19, 20, 26
Esme, Hıdır 18, 59

F

Fang, Wentao 16
Fatalizade, Gulnar 19
Fındık, Göktürk 24
Fırat, Pınar 17, 26
Fidan, Mücahit 27

G

Gebitekin, Cengiz 17
Govindarajan, Arunkumar 45
Gökpinar, Melike Urgancı 28
Göksel, Fatih 34, 35, 37, 38
Gözey, Özgür 19
Guerrera, Francesco 16
Güçlü, Çiğdem Yıldırım 14, 15
Gülbakan, Basri 48
Güler, Emriye 35, 37, 38
Gündüz, Mualla İlknur 28
Gündüz, Pınar Akkuş 13
Günenç, Senar 32, 51
Güneş, Süleyman Gökalp 14, 15, 16, 24
Güzey, Özgür 17, 20

H

Hao, Xiuxiu 16
Haşimoğlu, Fulden 24
Hürmüz, Pervin 40

I

Ismayılova, Ulkar 56
Işık, Gizem Özçıbık 17, 57
Işık, Naciye 53

İ

İnan, Gonca Altınışık 36

K

Kahya, Yusuf 14, 15, 24
Kalacı, Ender 57, 58, 59
Kalkan, Mustafa 24, 44
Karahan, Sevilay 26
Karakaya, Ebru 34, 37, 38
Karakaya, Serdar 42
Karamustafaoğlu, Yekta Altemur 17
Karasoy, Duru 14, 16
Kar, İrem 31
Kayar, Erkan 61
Kaymaz, Dicle 55
Kefeli, Umut 50, 55
Kekilli, Esra 34, 37, 38
Kılıç, Aleyna 13, 14, 15, 46, 47
Kılıçkap, Mustafa 28
Kılıçkap, Saadettin 42, 57, 58, 59
Kılıçkap, Sadettin 26
Kıral, Sevgisun Nayki 52
Kış, Argün 13
Kocaman, Gökhan 14, 15
Koltuk, Atılay 56, 60
Komaki, Ritsuko 46, 47
Kök, Abdulaziz 48
Köksal, Deniz 26, 45, 48, 56
Köksoy, Elif Berna 42, 47
Kölemen, Erdem 50, 55
Kömürcüoğlu, Berna 27, 29
Köse, Emre 35
Köse, Mahmut Emre 34, 38
Kulaç, İbrahim 26
Kumbasar, Ulaş 16, 48, 50, 56, 60
Kurtman, Cengiz 35
Kutlay, Hakan 24
Küçük, Nuriye Özlem 42

M

Mandel, Nil Molinas 19
Mathivanan, Koushik Muthu Raja 45
Melek, Hüseyin 17
Mercadier, Ekin Sayın 20
Meriçöz, Çisel Aydın 26
Mesci, İrem 42
Metin Ozan 44
Mirioğlu, Mehmet 30

N

Nomenoğlu, Hakan 24

O

Oğuzkurt, Levent 20
Olgun, Mustafa 34, 38
Orhan, Kaan 21

Ö

Öğüt, Betül 28
Ölmez, Ömer Fatih 62
Ömer Faruk Demir 44
Özer, Kadir Burak 17, 19, 20, 26
Özkan, Hilal 52
Özkan, Murat 24
Özkaya, Ece 33
Öz, Sümeyra 35
Öztürk, Gökhan 13

P

Pala, Aylin 48
Pıçak, Eda 35, 37, 38
Porta, Ramon Rami 16
Pul, Yusuf 53

R

Raemdonck, Dirk Van 46, 47
Rajan, Arun 46, 47
Roden, Anja 46, 47
Ruffini, Enrico 16

S

Sak, Serpil 20, 22
Sak, Serpil Dizbay 13, 14, 16, 21, 46, 47
Salık, Bilge 27
Sarbay, Ismail 19
Sarı, Gamze Büşra 21
Sarınç, Sevinç 26, 45
Sari, Ömer Faruk 27
Satıcı, Celal 52
Sayan, Muhammet 17
Saydam, Özkan 57
Selçukbiricik, Fatih 17, 19
Selek, Uğur 38
Sernikli, Özge 34
Sert, Fatma 33, 34
Sezen, Celal Buğra 17, 57
Sezen, Duygu 38
Shepherd, Annemarie 46, 47
Shivabasappa, Santhosh 45
Soydal, Çiğdem 13, 42
Soysal, Ömer 48
Sökücü, Sinem Nedime 52
Sönmez, Çiğdem 37
Strange, Chad 46, 47
Sucak, İpek 36
Sünger, Erdem 62

Ş

Şendur, Mehmet Ali 42
Şenyürek, Şükran 38
Şimşir, Caner 48
Şüküroğlu, Naim 13

T

Tanju, Serhan 17, 19, 20, 26
Tazebay, Beşire Nurdan 50, 55
Temi, Yasemin Bakkal 50, 55
Tezcan, Yılmaz 36
Toker, Alper 19
Tuncel, Murat 48
Turan, Şeyma Nur 13
Turna, Akif 17, 57, 61
Turna, Hande 61
Türkmen, Nagihan Yağın 13
Türk, Merve Ayık 27

U

Uğur, Kübra 51
Umay, Cenk 33
Us, Seyhan Özkan 24
Uygun, Kazım 50, 55
Uysal, Serkan 16, 48, 50, 55, 56, 60
Uzun, Çağlar 21, 22

Ü

Ülger, Şükran 35, 38

V

Vignesh, Prasanna 45

Y

Yalın, Kıvanç 39
Yalman, Hakan 39
Yalman, İlayda 39, 61
Yamak, Cüneyt 22
Yazıcı, Melike 50, 55
Yenigün, Bülent Mustafa 13, 14, 15, 21, 22, 24
Yeşilyurt, Sılam 26, 55
Yetkin, Ahmet Serhat 22
Yıldırım, Halil Cumhur 39
Yıldırım, Hasan Çağrı 26
Yılmaz, Saliha 14, 15, 16, 20
Yılmaz, Yiğit 16, 60
Yüksel, Cabir 13, 14, 15, 24

Z

Zenci, Eren 13

Bilimsel Sekretarya

TAKD
TÜRK AKCİĞER KANSERİ DERNEĞİ 2003
www.takd.org.tr

Türk Akciğer Kanseri Derneği

1357 Sok. Eray Sitesi No:5 Kat:1 Daire:4 Alsancak / İzmir

0232 465 00 17 • Fax: 0232 465 33 09

info@takd.org.tr

www.takd.org.tr

Organizasyon Sekretaryası

D Event Turizm Organizasyon
Güzeltepe Mahallesi Özvatan Caddesi No: 38/3
06690 Çankaya / Ankara
+90 312 438 10 39
bilgi@devent.com.tr
www.devent.com.tr